



---

# **Universidad de Guanajuato**

**Campus Irapuato-Salamanca**

**División de Ciencias de la Vida**

**Medicina Veterinaria y Zootecnia**

**Perro raza Bóxer con osteosarcoma y  
mastocitoma: reporte de caso clínico**

**Trabajo de tesis**

**Para obtener el grado de  
Médico Veterinario Zootecnista**

**Presenta**

**Alberto Alejandro Acosta Gómez**

**Director**

**M. en C. Mauricio Arredondo Castro**

**Revisores**

**Dr. Abner Josué Gutiérrez Chávez**

**Dr. Fidel Ávila Ramos**

**Irapuato, Gto, México, noviembre 2021**

UNIVERSIDAD DE  
GUANAJUATO



"2021. AÑO DE LA INDEPENDENCIA".  
"En la Universidad de Guanajuato, todas y todos, nos comprometemos a  
garantizar el derecho de las mujeres a vivir libres de violencia."

DIVISION DE CIENCIAS DE LA VIDA.

DIRECCION.

Oficio: DICIVA/0392/2021.

Asunto: Autorización de Modalidad de Titulación.

C.

**ALBERTO ALEJANDRO ACOSTA GÓMEZ,**  
LICENCIATURA EN MEDICINA VETERINARIA Y ZOOTENIA,  
P R E S E N T E.

Por medio de la presente y una vez revisado que ha cumplido íntegramente el plan de estudios del Programa Académico y, con base en el Artículo 3 del *Reglamento de las Modalidades para la Obtención del Grado de Licenciatura y Procedimiento para la Obtención del mismo* y Artículo 72 del Reglamento Académico de la Normatividad de la Universidad de Guanajuato, me permito indicarle que doy mi autorización para que inicie el proceso de titulación por la *modalidad de Trabajo de Tesis*.

Sin otro asunto y enviándole un cordial saludo, se despide.

A T E N T A M E N T E  
"LA VERDAD OS HARA LIBRES"  
Irapuato, Gto., 30 de Septiembre de 2021.  
EL DIRECTOR DE LA DIVISIÓN DE CIENCIAS DE LA VIDA  
CAMPUS IRAPUATO-SALAMANCA

  
DR. ROGELIO COSTILLA SALAZAR



Universidad de Guanajuato  
CAMPUS IRAPUATO-SALAMANCA  
División de Ciencias de la Vida  
Ex-Hacienda el Copal Irapuato, Gto.

-DIRECCION-

C.c.p. Consecutivo.

**CAMPUS IRAPUATO-SALAMANCA**  
**DIVISIÓN DE CIENCIAS DE LA VIDA**

Ex Hacienda El Copal, Km 9 Carretera Irapuato-Silao.  
C.P.36824 A.P. 311, Irapuato, Gto., México.  
Tel, y Fax: 462 624 18 89.

[www.irapuatosalamanca.ugto.mx](http://www.irapuatosalamanca.ugto.mx)



"2021. AÑO DE LA INDEPENDENCIA".  
"En la Universidad de Guanajuato todas y todos, nos comprometemos a  
garantizar el derecho de las mujeres a vivir libres de violencia"

DIVISIÓN DE CIENCIAS DE LA VIDA.

C.  
DR. ROGELIO COSTILLA SALAZAR,  
DIRECTOR DE LA DIVISIÓN DE CIENCIAS DE LA VIDA  
CAMPUS IRAPUATO - SALAMANCA,  
P R E S E N T E.

En relación al trabajo de titulación del C. **ALBERTO ALEJANDRO ACOSTA GÓMEZ**, nos permitimos comunicar a Usted que el trabajo de Tesis: "**PERRO RAZA BOXER CON OSTEOSARCOMA Y MASTOCITOMA: REPORTE DE CASO CLÍNICO**", que fue desarrollado bajo la Dirección del M.C. Mauricio Arredondo Castro, profesor de la División ha sido terminado, escrito y revisado por el Dr. Fidel Ávila Ramos y el Dr. Abner Josué Gutiérrez Chávez, profesores de la División de Ciencias de la Vida, se ha autorizado la impresión y empastado del mismo.

Así mismo nos permitimos proponer la integración del Jurado a los señores:

DR. FIDEL ÁVILA RAMOS	PRESIDENTE
DR. ABNER JOSUÉ GUTIÉRREZ CHÁVEZ	SECRETARIO
M.C. MAURICIO ARREDONDO CASTRO	VOCAL

ATENTAMENTE  
Irapuato, Gto., 25 de Agosto de 2021.

  
M.C. MAURICIO ARREDONDO CASTRO  
**DIRECTOR**

  
REVISOR

DR. FIDEL ÁVILA RAMOS

  
REVISOR

DR. ABNER JOSUÉ GUTIÉRREZ CHÁVEZ

**CAMPUS IRAPUATO-SALAMANCA**  
**DIVISIÓN DE CIENCIAS DE LA VIDA**

Ex Hacienda El Copal, Km 9 Carretera Irapuato-Silao:  
C.P.36824 A.P. 311, Irapuato, Gto., México.  
Tel. y Fax: 462 624 18 89.

## RECONOCIMIENTO

Un agradecimiento muy especial por su disposición y apoyo a la Unidad de Enseñanza Médica (Clínica de Pequeñas Especies), a la Unidad de Diagnóstico Clínico y al Laboratorio de Patología de la Facultad de Medicina Veterinaria y Zootecnia (FMVZ) del Campus de Ciencias Biológico-Agropecuarias (CCBA) de la Universidad Autónoma de Yucatán (UADY). Ya que el presente caso que se obtuvo fue domiciliado del municipio de Mérida, Yucatán y su atención, estudio y procedimientos se realizaron en sus instalaciones ya mencionadas de la Universidad con la supervisión de mi tutor directo el M.C. Leonardo Guillermo Cordero encargado del Laboratorio de Patología donde se efectuaron las pruebas diagnósticas y al Dr. Antonio Ortega Pacheco responsable de la Clínica donde se atendió de primera instancia el caso clínico.



## **DEDICATORIA**

A Dios por permitirme tener a mi familia aun completa.

Este trabajo se lo dedico a toda mi gran familia, por tanto, que he pasado con ellos, todo lo que me han ayudado y lo mucho que los quiero.

A mis padres por darme la vida y regalarme un inigualable lugar que pocos tienen y es ser el hijo 13vo, aunque no fui planeado me recibieron con gusto, gracias por heredarme sus genes de los que estoy tan orgulloso y por qué a pesar de ser el más pequeño, también fui el más consentido, de mis padres y de mis hermanos.

A mi mamá Ma. Refugio que la amo con todo mi corazón, aunque reconozco que no soy tan expresivo, le agradezco el hecho ser mi maestra, mi consejera y mi todo en esta escuela llamada vida, ella sabe que es mi motor y es la primera que está al pendiente de mí, de mis logros y de todo lo que hago.

A mi papá Jesús que lo quiero tanto y más por inculcarme tan buenos valores y darme grandes consejos desde pequeño, donde siempre me ha brindado su apoyo incondicional.

A mis 12 hermanos: Héctor, María, Saul, Daniel, Yolanda, Cristina, Graciela, Aracely, Marcos, Ángel, Jesús y Janet que hacen que este equilibrado nuestro equipo familiar en 6 hombres y 6 mujeres, a todos mis sobrinos que son bastantes y también los quiero mucho, al igual que a mis cuñados y cuñadas que los estimo bastante. Pero en especial quiero hacer énfasis en el gran apoyo que me ha dado mi hermana Cristina, en todos los ámbitos posibles y quién está siempre a mi lado, a quien admiro mucho como persona y con quien me siento eternamente en deuda porque gracias a ella fue posible que llegara hasta esta etapa de mi vida, espero corresponderle de la misma manera.

A todos ellos por formar parte de mí, les dedico este pequeño escrito como digno reconocimiento de todo el aprecio que les guardo.

## **AGRADECIMIENTOS**

A Dios por ser la persona que soy.

A mi familia por ser la fuerza que me motiva e impulsa a lograr mis objetivos y siempre me apoya en todas las locuras que realizo.

A mis tutores al profe Mario que desde un inicio me tomo a su cargo y me impulso a crecer en la carrera.

A mi gran casa de Estudios, la Universidad de Guanajuato, que fungió como el mejor escenario para que yo pudiera desarrollar todas mis habilidades.

A todos los profesores de la universidad, personal administrativo y de intendencia que siempre se portaron a la altura conmigo, a quienes aprecio y respeto mucho.

A la Universidad Autónoma de Yucatán, que fue como mi segunda casa, donde pude realizar mi estancia profesional y acrecentar todo mi conocimiento y de donde obtuve el caso clínico con el que me presento, les agradezco infinitamente a todos los Médicos Veterinarios y estudiantes que hicieron de mi estancia en Yucatán inolvidable.

Al profe Leo que siempre estuvo al pendiente de mí y me apoyo en todo momento, fungió como mi tutor y asesor en la UADY, también le agradezco a él y al profe Ortega el haberme brindado el caso clínico por el que hago esta mención.

A Majo y toda su hermosa familia que me apoyaron en todo mi estadio en la ciudad de Mérida cuando para mí era un lugar desconocido, a quienes les guardo un gran cariño, gracias por brindarme todo su apoyo, me hicieron sentir como parte de su familia.

A la Dra. Rosario que me tomo a su mandato a mitad de la carrera y me dirigió con carácter y empeño hasta el final, por lo cual le estoy inmensamente agradecido y la estimo mucho.

Una gran mención al MC. Mauricio Arredondo Castro por ser mi director de tesis y tenerme tanta paciencia y confiar en mi en este trabajo tan importante, al darme ese seguimiento para que pudiera culminar satisfactoriamente esta etapa de mi vida.

Por ultimo y no menos importante, un profundo agradecimiento a mis revisores el Dr. Abner J. Gutiérrez Chávez y el Dr. Fidel Ávila Ramos por brindarme su infinita experiencia en su análisis por medio de sus grandes observaciones a mi trabajo.

Índice.....	Pág
.....	i
DEDICATORIA .....	i
AGRADECIMIENTOS.....	ii
Lista de cuadros.....	vi
Lista de figuras.....	vii
RESUMEN.....	viii
I. INTRODUCCION.....	1
II. REVISIÓN DE LITERATURA.....	2
<b>2.1. Oncología veterinaria.....</b>	<b>2</b>
<b>2.2. Neoplasias .....</b>	<b>2</b>
2.2.1. Benignas.....	3
2.2.2. Malignas.....	3
<b>2.3. Nomenclatura de los tumores .....</b>	<b>3</b>
<b>2.4. Tipos de cáncer .....</b>	<b>4</b>
<b>2.5. La Clasificación TNM .....</b>	<b>5</b>
<b>2.6. Neoplasias óseas .....</b>	<b>5</b>
2.6.1. Osteosarcomas.....	6
<b>2.7. Neoplasias pulmonares .....</b>	<b>7</b>
<b>2.7.1. Neoplasias primarias .....</b>	<b>8</b>
<b>2.7.2. Neoplasias secundarias.....</b>	<b>8</b>
<b>2.7.2.1. Metástasis pulmonar.....</b>	<b>8</b>
<b>2.8. Neoplasias de la dermis.....</b>	<b>10</b>



2.8.1. Mastocitomas .....	10
2.9. Neoplasias de tejido linfoide .....	13
2.9.1. Neoplasias primarias .....	14
2.9.2. Neoplasias secundarias.....	14
2.9.1. Metástasis linfática.....	14
2.10. El cáncer en perros .....	15
2.10.1. Factores influyentes .....	15
2.10.1.1. Factores exógenos.....	16
2.10.1.2. Factores endógenos .....	16
2.11. Raza Bóxer .....	22
2.12. Prevalencia del cáncer .....	17
2.13. Incidencia específica de neoplasias en perros.....	17
2.14. Fisiopatología del cáncer .....	18
2.15. Inmunología del cáncer .....	19
2.16. Síndromes paraneoplásicos.....	20
2.17. Aspectos comparativos en medicina.....	21
2.18. Predisposiciones raciales .....	21
III. CASO CLINICO .....	23
3.1 Historia clínica.....	23
3.2 Examen físico .....	24
3.3 Lista de problemas.....	25
3.4 Lista maestra .....	25
3.5 Diagnóstico diferencial .....	25
3.6 Diagnóstico presuntivo.....	26

<b>3.7 Plan diagnóstico.....</b>	<b>26</b>
3.7.1 Criterios diagnósticos.....	26
3.7.2 Estudio citopatológico: .....	26
3.7.3 Pruebas complementarias: .....	27
3.7.4. Radiografías.....	27
<b>3.8. Resultados .....</b>	<b>27</b>
<b>3.9. Necropsia .....</b>	<b>29</b>
3.9.1. Hallazgos macroscópicos .....	29
3.9.2. Hallazgos microscópicos .....	33
<b>3.10. Diagnóstico morfológico .....</b>	<b>33</b>
<b>3.11. Diagnóstico final.....</b>	<b>33</b>
IV. DISCUSIÓN.....	35
V. CONCLUSIONES .....	38
VI. REFERENCIAS .....	39
VII. ANEXOS.....	43

## Lista de cuadros

<b>Cuadro</b>	<b>Nombre</b>	<b>Pág.</b>
1	Términos de oncología	2
2	Clasificación de los tumores según la estirpe	4
3	Clasificación clínica de las neoplasias TNM	5
4	Grados histológicos del mastocitoma según patnaik	12
5	Grados histológicos del mastocitoma según kiupel	13
6	Grados histológicos del mastocitoma según la OMS	13
7	Factores externos desencadenantes del cáncer	16
8	Factores internos desencadenantes del cáncer	17
9	Patrones de crecimiento proliferativo	19

## Lista de figuras

<b>Figura</b>	<b>Nombre</b>	<b>Pág.</b>
1	Incidencia del tipo de neoplasias específicas a los caninos	18
2	Imagen de referencia de la raza Bóxer	22
3	Úlcera oncológica en el miembro pélvico derecho	23
4	Masa cutánea	24
5	Proyección de extremidad posterior derecha: vista dorsoplantar	28
6	Proyección de extremidad posterior derecha: vista mediolateral	28
7	Proyección laterolateral derecha e izquierda de tórax	29
8	A la necropsia en la extracción del sistema respiratorio	30
9	Sistema cardiorrespiratorio	31
10	Lóbulos pulmonares multifocales	31
11	Corazón con cardiomegalia	32
12	Esquema de las afecciones totales del paciente	34

## RESUMEN

Se presenta a la clínica de la Universidad Autónoma de Yucatán, perro raza Bóxer, macho entero de 7 años, el motivo de consulta fue, claudicación del miembro pelviano derecho con herida infectocontagiosa expuesta, ubicada en la región de las falanges del mismo miembro. Se realizó examen clínico orientado a problemas (ECOP), dejando ver masa anormal subcutánea en la región del bíceps femoral del miembro pelviano derecho aproximadamente 2x1.5x2 cm, encapsulado no desplazable y sin dolor, en la lista de problemas se identificó linfadenomegalia y linfadenitis en la región poplítea, se realizó microscopia de tejido mediante citología e histopatología, sumado a lo anterior se obtuvieron imágenes radiográficas de la región torácica y miembro distal derecho, durante el manejo físico se registró taquipnea. El diagnóstico clínico e histopatológico fueron: dos tipos de tumores, osteosarcoma ubicado en la lesión abierta (úlceras) que presentaba el paciente y mastocitoma en el miembro pélvico, ambos generaron metástasis en el linfonódulo regional (poplíteo), y esto se confirmó con la imagen diagnóstica al presentar metástasis pulmonar con origen del osteosarcoma.

**Palabras clave:** Oncología, neoplasia, metástasis.

## I. INTRODUCCION

Los perros son la especie de elección de las familias mexicanas con una predilección del 86%. Los caninos son la especie con mayor incidencia de cáncer, principal causa de muerte no accidental, tienden a presentar más cáncer en comparación con los felinos que es la segunda mascota predilecta, donde hay una relación cancerígena de por cada 10 perros afectados hay un gato 10/1 respectivamente (Soberano, 2016).

Actualmente la función zotécnica de los perros es como animales de compañía considerando la mascota principal, esto genera un vínculo estrecho entre humano-perro, entonces los cuidados y las atenciones están dirigidas a preservar su salud y a mantener el bienestar de manera adecuada, aunado a esto hace que influya en su esperanza de vida mayor longevidad (Withrow y MacEwen, 2007). Hoy en día se hacen medicina con base a evidencias, los perros son de las especies que se tienen diferentes diagnósticos de enfermedades como: metabólicas, degenerativas, alimenticias, autoinmunes, traumáticas, oncológicas, ésta última, genera procesos neoplásicos. Los animales geriátricos (perros y gatos), son los principales en presentar este tipo de patologías que puede causar el sufrimiento animal y la muerte (Cartagena, 2011).

La sociedad actual al escuchar cáncer es sinónimo de eutanasia inmediata, la tecnología en medicina veterinaria ha tenido un crecimiento para el tratamiento de estas enfermedades con dos objetivos: el paciente tenga calidad de vida y bienestar animal, esto permite el seguimiento clínico, estudios citológicos e histológicos con el fin de conocer la causa (Torres *et al.*, 2020), para proporcionar el tratamiento adecuado.

Actualmente la oncología tiene una gran demanda en la clínica de pequeñas especies, al ser el mayor problema de salud, según (Dobson, 2014) menciona que una cuarta parte (25%) del total de perros y gatos morirá a causa del cáncer.

Por lo antes mencionado el objetivo del presente trabajo es la evaluación del caso clínico de perro Bóxer con osteosarcoma y mastocitoma.

## II. REVISIÓN DE LITERATURA

### 2.1. Oncología veterinaria

Rama de la medicina veterinaria que se encarga del estudio, tratamiento y pronóstico de las enfermedades neoplásicas, con especial atención a las que son de tipo maligno, (Bracho, 2011)

La palabra oncología viene del griego (*onkos*: que es masa y por extensión tumor) y (*logos*: que significa estudio o tratado), se refiere al estudio de los tumores o neoplasias (Lara, 2017).

#### Cuadro 1: Términos en oncología

Tipo	Definición
Tumor	Literalmente, “hinchazón”. Tiende a utilizarse genéricamente para describir cualquier masa, y puede ser categorizado en benigno o maligno.
Neoplasia	Literalmente, “nuevo crecimiento”. Término científico apropiado para describir el proceso patológico de crecimiento celular anormal.
Cáncer	Referido a tumores malignos o neoplasias.
Oncología	El estudio de todo lo indicado anteriormente.

Fuente: (Dobson 2014).

### 2.2. Neoplasias

La palabra neoplasia se deriva de la palabra neoplasma del griego (“*neo*”: nuevo y *plasma*: cosa formada), por lo cual *neo*: es nuevo y “*plasis*”: formación (Juárez, 2017).

También conocidas como tumores, que, son masas de tejido con crecimiento anormal, se clasifican como benignos (no cancerosos) o malignos (cancerosos), conforme a sus características mismas de crecimiento y comportamiento (Bocca *et al.*, 2017), nombrándose a esta, clasificación histogenética (Juárez, 2017).

### 2.2.1. Benignas

Los tipos de neoplasias benignas no representan mayor peligro ya que son formaciones de nuevo tejido confinadas localmente, su crecimiento es lento y expansivo en el lugar de invasión, pero no tienen la capacidad de metastatizar y por lo general no amenazan la vida del organismo (Morris y Dobson, 2001).

### 2.2.2. Malignas

Son la alteración o crecimiento anormal del tejido. Mejor conocidas como cáncer, un tipo de enfermedad que fácilmente puede originar metástasis, al crecer, migran e invaden a otro órgano diferente al tejido donde se inició el problema, esta capacidad de diseminarse y crecer en los órganos distantes es la característica más grave y que implica el mayor riesgo para la vida, ya que comúnmente termina por provocar la muerte del animal (Chang, 2016).

Las neoplasias de tipo maligno conllevan un gran riesgo debido al potencial metastásico (Henry y Higginbothan, 2010), este punto es de mayor atención, ya que su efecto en el organismo es el que podría originar la muerte del paciente.

### 2.3. Nomenclatura de los tumores

Se agrupan de acuerdo con el tejido que se originan y se describen mediante el Sistema de Clasificación Histológica, donde se describen a este tipo de neoplasias con términos de origen latín o griego (Cadena y González, 2016).

Los tumores benignos se denominan de acuerdo con el nombre de las células del tejido afectado más el sufijo **-oma**, ejemplo el lipoma que es un tumor de tejido graso. Los tumores malignos de tejido epitelial se designan por el prefijo **carcinoma** más el nombre de las células o el tejido del que se originan, ejemplo carcinoma de células escamosas. Para los tumores malignos de los tejidos conectivos se denominan por el nombre del tejido más el sufijo **-sarcoma**, ejemplo osteosarcoma, aunque también existen algunos otros tumores malignos que usan solo el sufijo **-oma** como el mastocitoma, pudiéndose mencionar incluso otras variantes en los nombres de los tumores, (Moreno, 2012).

## 2.4. Tipos de cáncer

Generalmente la terminología del cáncer es con base a la célula de origen, mencionándose que hay más de cien tipos de células en el organismo y todas tienen el riesgo de sufrir crecimiento anormal, cabe mencionar que, cada cáncer es específico con notables variaciones y comportamiento, respecto a los demás (Villalobos y Kaplan, 2007)

Según la estirpe de la que proceden, se clasifican en tres grandes categorías (Cartagena, 2011):

**Cuadro 2:** Clasificación de los tumores según la estirpe.

Estirpe	Definiciones	Ejemplos
<b>Epitelial</b>	Las células epiteliales, por lo general, exfolian en gran cantidad al tomar una muestra para citología.	<ul style="list-style-type: none"><li>• Adenoma</li><li>• Adenocarcinoma</li></ul>
<b>Mesenquimales (Conectivo)</b>	A diferencia de las epiteliales, las células mesenquimales exfolian muy poco al tomar una muestra para citología.	<ul style="list-style-type: none"><li>• Osteosarcoma</li><li>• Fibrosarcoma</li><li>• Mastocitoma</li></ul>
<b>Tumores de células redondas</b>	Estos tumores exfolian bien al tomar una muestra para citología.	<ul style="list-style-type: none"><li>▪ Linfoma</li><li>▪ Histiocitoma</li><li>▪ Plasmocitoma</li><li>▪ TVT</li></ul>

(Fuente: Torres *et al.*, 2020)

La Organización Mundial de la Salud (OMS) estipuló el uso de la clasificación TNM Classification of tumors in domestic animals (Owen, 1980) para categorizar el estadio clínico de las neoplasias, siendo el más usado y adaptado a medicina veterinaria, con el fin de describir el estadio clínico de la enfermedad (Nuñez, 2006).



## 2.5. La Clasificación TNM

- **T** corresponde a la extensión del tumor primario.
- **N** se refiere a la extensión de metástasis nodal.
- **M** se relaciona con la presencia o ausencia de metástasis a distancia.

**Cuadro 3:** Clasificación clínica de las neoplasias TNM.

<b>T – Tumor primario</b>	
<b>Tx</b>	El tumor primario no puede ser detectado.
<b>T0</b>	No existe evidencia de tumor primario.
<b>Tis</b>	Carcinoma <i>in situ</i> .
<b>T1 - 4</b>	Aumento del tamaño y extensión local del tumor primario.
<b>N – Nódulos linfáticos regionales</b>	
<b>Nx</b>	No se pueden detectar los nódulos regionales.
<b>N0</b>	No existe metástasis de nódulo regional.
<b>N 1-3</b>	Implicación aumentada de nódulos regionales.
<b>M – Metástasis a distancia</b>	
<b>Mx</b>	No se puede detectar metástasis a distancia.
<b>M0</b>	No existe metástasis a distancia.
<b>M1</b>	Presencia de metástasis a distancia.

(Fuente: Dobson, 2014)

## 2.6. Neoplasias óseas

Se considera neoplasia ósea al crecimiento anormal del tejido óseo, de acuerdo con su naturaleza se clasifican de tipo benigno o maligno (Núñez, 2006).

La mayoría de las neoplasias óseas son de comportamiento maligno (Bocca *et al.*, 2017), contrario a lo poco frecuente con que se presentan las de tipo “benigno”, en las que no existe como tal complicación.

En perros las neoplasias óseas primarias ocurren con gran frecuencia en especial las de tipo maligno que llegan a causar la muerte del animal debido a la infiltración local del tumor que puede provocar fracturas patológicas con extremo dolor, conllevando a la eutanasia directamente o causando metástasis como es el caso del osteosarcoma, que puede provocar un daño extra (secundario) a nivel pulmonar principalmente (Couto *et al.*, 2015).

### **2.6.1. Osteosarcomas**

El osteosarcoma (OSA) es el tumor del tejido óseo frecuente en perros, al representar el 80 % de los tumores malignos de tejido óseo (Nuñez, 2006). Afecta principalmente a perros de mediana edad entre 7 a 8 años, pero igual se ha mencionado que animales menores de 2 años también pueden verse afectados. Comúnmente los perros de razas gigantes pueden desarrollar algún tipo de osteosarcoma en edades tempranas respecto a los perros de razas pequeñas en los cuales es más factible que si se llegara a presentar sería en edad adulta (Meuten, 2002).

Las razas de tamaño medio (entre 10 y 20 kg promedio) poseen un mayor riesgo de padecer esta neoplasia ósea, mencionándose cifras hasta de 150 a 185 veces en comparación con las razas pequeñas. Con una incidencia anual en E.U.A de 7.9/100,000 perros (Nuñez, 2006).

Es un tipo de tumor que involucra un desarrollo rápido, es invasivo y destructivo, provocando debilitamiento del hueso, causando dolor y con riesgo a la pérdida de la continuidad ósea. Es propenso a dispersarse por la cavidad medular y puede invadir tejidos adyacentes por medio del periostio (Chang, 2016).

Las neoplasias del esqueleto se clasifican según su localización en apendiculares (afectan huesos largos) y axiales (afectan huesos planos e irregulares). El osteosarcoma es la neoplasia de esqueleto apendicular con mayor presentación, seguida por el hemangiosarcoma y el sarcoma sinovial. En las neoplasias de esqueleto axial el orden estadístico de presentación es el siguiente: fibrosarcoma, condrosarcoma, condrosarcoma de costillas, condrosarcoma sinusal,

mieloma múltiple, osteocondrosarcoma multilobular y osteosarcoma multilobular (Nuñez, 2006).

La relación de presentación por sexo es levemente mayor en los machos, respecto a la frecuencia con el que se ven afectadas las hembras con 1.1-1.5 a 1 (Ehrhart, 2007) coincidiendo con la presentación de osteosarcoma apendicular de los machos con una ligera predilección de 1.2 a 1 sobre las hembras (Nuñez, 2006).

En general, aproximadamente el 75 % de los OSA afectan el esqueleto apendicular y el resto al esqueleto axial (Ehrhart *et al.*, 2012).

El osteosarcoma en perros es el principal modelo de enfermedad metastásica predecible, ya que, en perros grandes el tratamiento de elección es la desarticulación, hay un tiempo estimado de supervivencia de entre 3 y 6 meses, este fracaso es debido a que el hasta el 90 % de los pacientes desarrolla enfermedad metastásica en pulmones (Dobson, 2014).

Los signos clínicos que se reportan con mayor frecuencia en perros y gatos afectados por tumores óseos apendiculares son: dolor, tumefacción, sangrado y claudicación (Nuñez, 2006).

## **2.7. Neoplasias pulmonares**

El pulmón debido a su función de intercambio de gases es el órgano más común donde pueden proliferar metástasis neoplásicas debido a que precisa de grandes cantidades de aire procedentes de un medio externo con un ambiente potencialmente contaminado, con partículas de polvo, gases tóxicos y microorganismos, que podrían entrar en contacto con las estructuras delicadas de los pulmones (Trigo, 2011).

Los tumores de pulmón son raros en animales domésticos, a excepción de perros y gatos. En un estudio, que se llevó a cabo en el servicio de anatomía patología de la Universidad de Chile los perros fueron la especie donde se registraron mayor cantidad de neoplasias primarias en pulmones, siendo el adenocarcinoma papilar el patrón histológico predominante (Lara, 2017).

Sin embargo, por el intercambio de gases que hace el pulmón puede recibir metástasis de otras neoplasias distantes, debido a esto es importante que antes de asegurar que presenta un tumor primario de pulmón, se debe descartar el origen de otra neoplasia (Trigo, 2011).

### **2.7.1. Neoplasias primarias**

A pesar de que los perros son la especie con mayor presentación a neoplasias primarias de pulmones, estas se vuelven muy bajas al presentar una frecuencia aproximada del 1%, esto en comparación con medicina humana donde se tiene una incidencia del 7.4 % de neoplasias malignas (Mancera, 2009).

### **2.7.2. Neoplasias secundarias**

Cuando se presenta este tipo de afectación pulmonar, es raro que el paciente manifieste signos respiratorios como primera evidencia clínica de la misma. Llegando a ser asintomáticos incluso por varios meses aun cuando se ha detectado metástasis pulmonar radiográficamente, aunque la mayoría de los caninos muestra una disminución en el apetito y signos no específicos como malestar desde el primer mes (Bocca *et al.*, 2017).

En el caso de la enfermedad pulmonar secundaria o metastásica los síntomas son similares respecto a los de los tumores pulmonares primarios a excepción de la tos que es menos común (Kahn, 2007).

#### **2.7.2.1. Metástasis pulmonar**

Se define a la metástasis como la diseminación de células neoplásicas a un sitio u órgano secundario distal para su posterior proliferación, que, de donde se formó de manera inicial, el cual es conocido como tumor primario y es quien tiene la responsabilidad. El nuevo tumor metastásico pertenece al mismo tipo de cáncer que el tumor original (Withrow y MacEwens, 2007).

Las neoplasias malignas debido a su gran potencial invasivo, con regularidad dañan las paredes vasculares adentrándose en el torrente sanguíneo a este proceso se le conoce como metástasis tumoral, en el cual las células tumorales

después de haberse difundido tienen la habilidad de multiplicarse en el sitio u órgano donde quedan enclaustradas (Trigo, 2011).

El pulmón es el órgano más afectado por tumores metastásicos en especies menores (Juárez, 2017).

Los pulmones son el sitio predilecto para desarrollar metástasis en el caso del osteosarcoma (Nuñez 2006).

Numerosas son las neoplasias metastásicas que afectan al pulmón y su incidencia es muy elevada. Los principales tumores son: carcinoma de origen pulmonar y no pulmonar, osteosarcoma, fibrosarcoma, hemangiosarcoma, melanoma, carcinoma mamario y diferentes carcinomas (tiroides, tonsilas y páncreas) (Lara, 2017), así como linfomas y melanomas (Mancera, 2009).

Los tumores pueden generar metástasis por dos vías: vía linfática por medio de nódulos linfáticos locales y regionales o por vía sanguínea partiendo directamente del tumor primario ubicado en cualquier parte del cuerpo. En animales pequeños los pulmones representan el principal sitio para el desarrollo de tumores secundarios hematógenos, pero en otros sitios como son hígado, bazo, riñones, piel y hueso igual no se deben descartar. Los carcinomas y mastocitomas regularmente su metástasis es por vía linfática antes de tener una mayor dispersión. Los osteosarcomas y melanomas llegan a metastatizar vía sanguínea. Pero no siempre mantienen los patrones de comportamientos esperados y pueden llegar a diseminarse por ambas vías (Dobson, 2014).

Se ha asociado a los tumores metastásicos como la principal causa de mortalidad del cáncer del que se originan (Khanna *et al.*, 2004).

Las metástasis pulmonares son detectadas radiográficamente en aproximadamente el 10 % de osteosarcomas caninos de tipo apendicular y axial en el momento del diagnóstico inicial, aunque es muy probable que el porcentaje actual sea mucho mayor que esta cifra (Meuten, 2002).

En el examen microscópico, se pueden apreciar las metástasis como lesiones multinodulares, que también pueden afectar los linfonódulos regionales. A

medida que los nódulos metastásicos crecen éstos comprimen y destruyen el tejido pulmonar. Los nódulos pulmonares están bien definidos y varían de entre 1 o 2 mm hasta varios centímetros; se encuentran difundidos en toda la superficie pulmonar y pueden llegar incluso a unirse (coalescer) (Trigo, 2011).

## **2.8. Neoplasias de la dermis**

Los tumores cutáneos son de las neoplasias diagnosticadas que se presentan con mayor prevalencia en los animales domésticos (Kahn, 2007). Se clasifican igual que las demás en benignas y malignas.

### **2.8.1. Mastocitomas**

Los mastocitomas también se conocen como tumores de células cebadas o sarcoma de células cebadas, esto debido a su origen de éstas o propiamente dicho de los mastocitos (Kiupel y Camus, 2019). El mastocitoma en términos generales es otro tipo de neoplasia (tumor) maligna de tejidos mesenquimales potencialmente peligrosa, que se presenta con mayor frecuencia en perros (Dos Santos *et al.*, 2018), abarcando del 16 al 21% de todos los tumores cutáneos diagnosticados (Hosseini *et al.*, 2014), el porcentaje promedio es de 20 % según (Kiupel y Camus, 2019) se presenta sin importar el sexo del animal, no tiene sitio de predilección, pero afecta con mayor frecuencia miembros, ingle y escroto. Presentando un solo tumor o varias masas en diferentes lugares, aunque es más probable que sean múltiples.


Se desconoce con exactitud su etiología, pero se sugiere que puede intervenir una inflamación crónica. Se mencionan tasas de metástasis del 10% hasta más del 95%. La edad media de los perros que presentan mastocitomas es de 8 años, aunque puede afectar a perros de cualquier edad siendo raros en animales menores de 4 años. Muchas razas son predisponentes, pero existe un riesgo relativo mayor del 16.7% en el Bóxer y de un 8% en el Boston terrier (Dobson, 2014).

Los mastocitomas en perros tienden a aparecer en un porcentaje del 50 % en el tronco, en un 40% en las extremidades y con un 10% en la cabeza y cuello, lo que lo hace no muy común en estas partes. Incluso rara vez aparecen en otro sitio

como son: la conjuntiva, las glándulas salivares, la laringe o la cavidad oral (Ríos, 2008).

Al hacer el diagnóstico de la neoplasia, los resultados de patología nos arrojan: sugerencias, tratamiento y pronóstico del paciente que presenta el mastocitoma y que, dependiendo de los tiempos del estadio clínico, grado histológico y la localización del tumor, es como debemos abordarlo (Oliveira *et al.*, 2020).

Desde hace varios años existía un criterio que seguían todos los patólogos con el que graduaban la morfología para clasificar los mastocitomas en grado I, II y III, preestablecido por Patnaik, (1984), donde se tomaba en cuenta las siguientes características: celularidad, morfología celular, actividad mitótica y reacción estromal. Subsecuentemente en el año 2011 se instauró una nueva clasificación creada por M. Kiupel, en el cual se estipulaba qué los mastocitomas podían ser de alto o bajo grado, con base en el número de mitosis observadas, la presencia de células multinucleadas, núcleos bizarros y cariomegalia. Alternando con los sistemas de Patnaik y Kiupel, se tiene la conclusión que, el diagnóstico histopatológico es la herramienta más confiable ante el diagnóstico del mastocitoma cutáneo canino usando además técnicas complementarias de laboratorio para predecir la malignidad del tumor y con ello, escoger el tratamiento correcto para el paciente (Ruiz, 2017).



**Cuadro 4.** Grados histológicos del mastocitoma según Patnaik.

<b>Grado</b>	<b>Descripción</b>	<b>Metástasis</b>
<b>I</b>	Se tienen lesiones confinadas en la dermis y en espacios interfoliculares, están bien diferenciados y organizados en pequeños grupos o agregados separados por fibras de colágeno maduras. Las células son redondas y monomórficas, con un amplio citoplasma y gránulos bien definidos intracitoplásmicos. Las mitosis son ausentes, el edema y la necrosis son mínimos.	<b>NO</b>
<b>II</b>	La presentación es de moderada a altamente celulares, con células neoplásicas que infiltran o reemplazan la dermis profunda y el tejido subcutáneo. Con células de morfología pleomórfica (algunas gigantes), organizadas en grupos sustentadas por escaso estroma fibrovascular. En algunas áreas, el estroma es más denso y fibrocolagenoso con ciertas áreas de hialinización. Los gránulos son más finos, e incluso no llegan a observarse ocasionalmente. El recuento mitótico es bajo con 0-2 mitosis por campo. En este tipo de neoplasias, las áreas de edema y necrosis son más frecuentes.	<b>NO</b>
<b>III</b>	Las neoplasias son densamente celulares y pleomórficas, con tejido neoplásico que infiltra hasta los tejidos más profundos. Las células son totalmente pleomórficas, organizadas "en sábana" (muy próximas entre ellas), donde el citoplasma es difícil de distinguir, al igual que los gránulos. El estroma es abundante, fibrovascular o fibrocolagenoso, con áreas de hialinización. La presencia de células binucleadas, multinucleadas y gigantes es más frecuente. Con un recuento mitótico alto, con 3 a 6 mitosis por campo. Las hemorragias y las áreas de necrosis son frecuentes.	<b>SI</b>

(Fuente: Ruiz, 2017)



Esta clasificación fue controversial entre patólogos a la hora de interpretar, ya que por la infiltración del subcutáneo y la presencia de mitosis, se contraponía en 2 grados. De acuerdo con esta repetibilidad y falta de capacidad pronóstica para el grado II, un nuevo grupo de patólogos plantearon una nueva clasificación (Kiupel), donde los mastocitos solo se dividen en grado alto y grado bajo. En esta nueva clasificación existe menor variabilidad y brinda una buena información de diagnóstico para los patólogos (Clemente y Naranjo, 2018).

**Cuadro 5.** Grados histológicos de mastocitomas de Kiupel

Grado	Descripción	Metástasis
<b>Alto</b>	Debe presentar al menos 7 mitosis en 10 campos (40x), al menos 3 multinucleadas (3 o más núcleos) en 10 campos (40x), al menos 3 núcleos bizarros (altamente atípicos, indentados, segmentados e irregulares) en 10 campos (40x), cariomegalia en al menos el 10% de los mastocitos observados.	<b>SI</b>
<b>Bajo</b>	Son los tumores que no siguen el criterio anterior.	<b>NO</b>

(Fuente: Kiupel *et al.*, 2011.)

**Cuadro 6.** Clasificación de mastocitoma según la OMS

Grados Clínicos	Descripción
<b>I</b>	Tumor confinado en la dermis sin ganglios linfáticos afectados.
<b>II</b>	Tumor confinado en la dermis con implicación de ganglios linfáticos regionales.
<b>III</b>	Múltiples tumores dérmicos o un tumor grande e infiltrado.
<b>IV</b>	Cualquier tumor con metástasis a distancia <ul style="list-style-type: none"> <li>○ <b>Subgrado A:</b> Signos paraneoplásicos ausentes.</li> <li>○ <b>Subgrado B:</b> Signos paraneoplásicos presentes.</li> </ul>

(Fuente: Cartagena, 2011)

## 2.9. Neoplasias de tejido linfoide

El sistema linfático es el responsable primordial de la respuesta inmunitaria, ya sea de tipo celular como de tipo humoral. El tejido linfoide está expuesto, como cualquier otro tejido a desarrollar neoplasias, lo cual afecta el funcionamiento normal

del sistema inmunitario. Cabe mencionar que las neoplasias de tipo linfoide se presentan en las especies domésticas principalmente (Trigo, 2011).

Pueden ser primarias o secundarias, de acuerdo con su presentación directa o afección por metástasis, respectivamente.

### **2.9.1. Neoplasias primarias**

Los tumores de origen linfoide constituyen uno de los grupos que se presentan con mayor frecuencia en animales domésticos; los principales son linfoma, leucemias linfocíticas y los tumores de células plasmáticas (Dobson, 2014).

### **2.9.2. Neoplasias secundarias**

Los linfonodos son de los primeros sitios en hacer metástasis a causa de las neoplasias malignas, por lo común son carcinomas que cursan por procesos metastásicos, principal tipo de neoplasia secundaria en los linfonodos (Lara, 2017).

Todos los mastocitomas son considerados potencialmente malignos conforme a su gran capacidad para metastatizar, siguiendo un patrón típico que inicia en el sistema reticuloendotelial, con metástasis en nódulos, seguidos del bazo, hígado y médula ósea. Esta forma visceral se conoce también como mastocitosis sistémica. En casos como este se puede observar linfadenopatía, esplenomegalia, hepatomegalia y puede presentar derrame pleural y ascitis (Ríos, 2008).

#### **2.9.2.1. Metástasis linfática**

Frecuentemente estas son células tumorales que pueden penetrar por medio de pequeños vasos linfáticos, ausentes de membrana basal y ser movilizados por la linfa hasta el nodo linfático regional logrando constituir una metástasis linfática regional. Este tipo de metástasis normalmente aparecen conforme al sentido direccional de la corriente linfática, tomando un orden, primero los nódulos que drenan el territorio del tumor primario y así consecuentemente alejándose. Se considera que la mayor parte de las células o grupos tumorales que alcanzan el nodo linfático son destruidos y no logran producir metástasis (Lara, 2017).

## **2.10. El cáncer en perros**

Como breve antecedente, el cáncer es el término común para denominar a todas las neoplasias malignas y proviene de la palabra griega *karkinos* que hace referencia al cangrejo (por la forma de su presentación), ya que en el siglo II A.D., el médico griego Galeno explicó que al cáncer de mama lo nombro así por su forma con el parecido imaginario cuando dicha neoplasia proyectaba elongaciones laterales (bordes infiltrantes) en el tejido sano adyacente. También se piensa que este término se usa ya que el tumor maligno se adhiere a cualquier parte con la misma obstinación que un cangrejo (Lara, 2017)

Actualmente el cáncer en perros es la principal enfermedad que los afecta, se estima que uno de cuatro perros morirá a causa de esta misma enfermedad o por sus complicaciones (Dobson, 2014).

### **2.10.1. Factores influyentes**

Para que las células normales se transformen a células cancerosas se requiere de una severa mutación, la cual se puede acumular y ocurrir lentamente, pero podría incrementarse debido a varios factores de tipo intrínseco (factores que determinan su presentación derivado del mismo organismo) y en su mayoría de tipo extrínseco (factores que provienen del ambiente y propician su presentación en un individuo) (Mancera, 2009).

Se desconoce con exactitud cuál es la causa principal de la incidencia del cáncer, solo se menciona que, en la mayoría de éstos, la etiología puede ser multifactorial. Existen alteraciones genéticas espontáneas que son ocasionadas en el lapso de vida del paciente, además de que hay una gran cantidad de factores o agentes externos que pueden dañar el ADN y originar las mutaciones genéticas (Dobson, 2014).

El cambio en el crecimiento celular normal controlado en el desarrollo y la multiplicación incontrolada de células anormales depende de varias mutaciones en los genes. El acúmulo de estas repentinas mutaciones sucede paulatinamente, pero

regularmente son factores externos que influyen y aceleran este proceso (Juárez, 2017).

### 2.10.1.1. Factores exógenos

También llamados factores externos o extrínsecos son propiciados por el medio ambiente que influye en su presentación.

**Cuadro 7.** Factores externos desencadenantes del cáncer.

No.	Factor	Factores y Ejemplos
1	<b>Biológicos</b>	<ul style="list-style-type: none"> <li>● <b>Víricos:</b> Retrovirus de VPH a Cáncer Cérvico Uterino.</li> <li>● <b>Bacterianos:</b> <i>Helicobacter pylori</i> con Cáncer Gástrico.</li> <li>● <b>Parasitarios:</b> <i>Spirocerca lupi</i> a Cáncer de Esófago.</li> <li>● <b>Directos:</b> Contacto con un perro infectado con TVT en el coito o de tipo orogenital.</li> </ul>
2	<b>Físicos</b>	<ul style="list-style-type: none"> <li>○ <b>Asbestos (amiantos):</b> Material cancerígeno.</li> <li>○ <b>Adyuvante de aluminio:</b> Vacunas en gatos.</li> <li>○ <b>Metal en placas:</b> como el de ostetomia tibial.</li> <li>○ <b>Traumas:</b> Inyecciones (Sarcoma del sitio de inyección en gatos).</li> </ul>
3	<b>Químicos</b>	<ul style="list-style-type: none"> <li>● <b>Aditivos alimentarios:</b> aminos aromáticas, colorantes azoicos, agentes alcalinizantes, conservadores.</li> <li>● <b>Envases de PVC:</b> Al entrar con cambios de temperatura liberan cloruro de vinilo una sustancia cancerígena.</li> <li>● <b>Contaminantes ambientales:</b> Inhalación de sustancias como radón, éter, gases de hidrocarburos aromáticos y humo de cigarro.</li> <li>● <b>Ciclofosfamida:</b> Fármaco antineoplásico que puede aumentar el riesgo de desarrollar otros tipos de canceres.</li> </ul>
4	<b>Radiaciones</b>	<ul style="list-style-type: none"> <li>○ <b>Solar Ultravioleta UV:</b> Cáncer de piel por exposición solar.</li> <li>○ <b>Radiación Ionizante:</b> Industrias radioactivas.</li> <li>○ <b>Rayos X:</b> Terapéutica con sobreexposición.</li> </ul>

\*Modificado de: (Lara 2017; Juárez 2017; Dobson 2014; Mancera 2009; Ortiz 2005).

### 2.10.1.2. Factores endógenos

También conocidos como factores internos o intrínsecos son aquellos que pertenecen al mismo organismo y de ellos podría depender su presentación.

**Cuadro 8.** Factores internos desencadenantes del cáncer.

No.	Factores	Ejemplos
1	❖ <b>Hormonales</b>	Estrógenos y progesterona (cáncer mamario canino) y andrógenos y testosterona (cáncer de próstata).
2	❖ <b>Genéticos</b>	Hereditarios (desordenes genéticos pueden heredarse).
3	❖ <b>Color</b>	Animales albinos: Cáncer de piel.
4	❖ <b>Edad</b>	Animales seniles 7 – 9 años: Rango de mayor presentación.
5	❖ <b>Sexo</b>	En algunos casos pueden influir directamente los órganos sexuales: Hiperplasia prostática maligna.
6	❖ <b>Raza</b>	Afinidad: Perros Bóxer con mayor presentación de canceres en términos generales.

\*Modificado de: (Lara 2016, Dobson 2014, Moreno 2012, Withrow y MacEwen 2007).

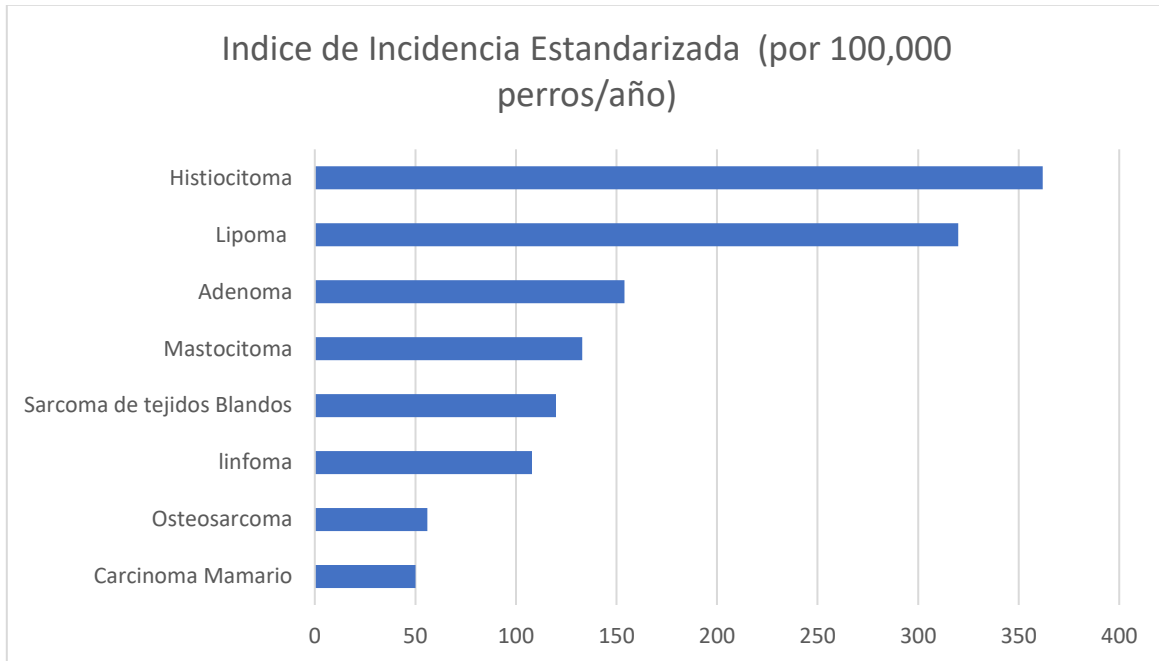
### 2.11. Prevalencia del cáncer

En animales de compañía el cáncer es una de las enfermedades más importantes, que causan la muerte en perros geriátricos. (Bonnett *et al.* 2005), realizaron un estudio con 350,000 perros suecos asegurados entre 1995 – 2005, con un resultado de 43,102 perros muertos o que recibieron la eutanasia y de ellos el 72% tuvo una reclamación con el diagnóstico por la causa de muerte. Son 5 causas generales que representaron el 62 % de todas las muertes con un diagnóstico (tumoral 18 %, trauma 17 %, Sistema locomotor 13 %, problemas de corazón 8% y problemas neurológicos 6 %).

### 2.12. Incidencia específica de neoplasias en perros

Es muy difícil saber las cifras de incidencia de neoplasias en perros, pero un estudio realizado en Reino Unido por año mediante un método estandarizado de 100,000 perros, un promedio de 1,437 presentan algún tipo de neoplasia, donde las neoplasias de tipo benigno son las de mayor presentación: histiocitoma, lipoma y

adenoma, seguidas de las de tipo maligno donde el mastocitoma es el que reina, seguido del sarcoma de tejidos blandos, linfoma, osteosarcoma y carcinoma mamario (Dobson, 2014), como se muestra en la Figura 1.



**Figura 1.** Incidencia del tipo de neoplasias específicas a los caninos (Dobson, 2014).

### **2.13. Cambios genéticos**

Oncogenes son mutaciones de genes normales (proto-oncogenes), que impulsan la formación de cáncer. El papel de los oncogenes es promover el cáncer, evadiendo la respuesta inmune y evitando la apoptosis. Un gen con mutaciones con ganancia de función se transforma en un oncogén. También existen genes supresores de tumores (antioncogenes) los cuales pueden suprimir la actividad tumoral y evitar la proliferación celular. Sin embargo, también pueden suceder mutaciones cuando existe pérdida de la función de estos genes, influyendo en que la célula pierda la capacidad de detectar o reparar las lesiones del ADN (Juárez, 2017).

### **2.14. Fisiopatología del cáncer**

Las células normales tienen un crecimiento diferente a las células cancerosas las cuales en lugar de morir (realizar apoptosis) continúan creciendo y originando nuevas células anormales, asimismo estas pueden invadir o propagarse a otros

tejidos. Las células cancerosas no se encuentran sujetas a estas restricciones normales impuestas por el huésped respecto a la proliferación celular sin embargo que exista esta misma (proliferación celular) no siempre sugiere la presencia de cáncer (Cadena y González, 2016).

El crecimiento celular anormal se clasifica en neoplásico y no neoplásico.

- **Cuadro 9.** Patrones de crecimiento proliferativo.

Patrón	Descripción
<b>Neoplásico</b>	<b>Anaplasia:</b> Es un cambio irreversible en el cual las estructuras de las células adultas sufren una regresión a niveles más primitivos, el cual es un signo distintivo del cáncer.
<b>No Neoplásico</b>	<p><b>I.Hipertrofia:</b> Es un aumento en el tamaño celular por lo común se debe a una mayor carga de trabajo.</p> <p><b>II.Hiperplasia:</b> Consiste en un aumento reversible del número de células determinado tipo tisular que produce una mayor masa de tejido.</p> <p><b>III.Metaplasia:</b> Es un tipo de célula adulta que es reemplazada por otra que rara vez se encuentra en el tejido afectado, si se retira el estímulo el proceso es reversible de lo contrario la metaplasia puede progresar a una displasia.</p> <p><b>IV.Displasia:</b> Se caracteriza por alteraciones en las células adultas sanas que da lugar a una variación en el tamaño la forma u organización normal o cuando se reemplaza un tipo de célula madura por otro en una etapa inferior de maduración.</p>
<b>NOTA</b>	La hiperplasia, la metaplasia y la displasia son afecciones no neoplásicas, pero pueden preceder al cáncer.

Fuente: (Cadena y González, 2016)

## 2.15. Inmunología del cáncer

Cada organismo al iniciar el desarrollo tumoral sucede por el escape a la respuesta inmunológica del animal, por medio de ello evita la destrucción de las

células tumorales, promoviendo la invasión y generando metástasis. Algunas células malignas tienen incluso la capacidad de evadir al sistema inmune o en su caso, usarlo para que favorezca su desarrollo (Lara, 2017).

El sistema inmune tiene la capacidad de prevenir la formación de tumores mediante múltiples mecanismos, principalmente:

1. Proteger al individuo de ser hospedero de oncogenes eliminándolos y suprimiendo la infección causada por éstos.
2. La oportuna eliminación de patógenos y pronta resolución de la inflamación.
3. La eliminación de células anormales en base a su expresión génica.

## **2.16. Síndromes paraneoplásicos**

Respecto a que los tumores malignos tienen la capacidad de crecer ilimitadamente, expandirse, infiltrarse y de metastizarse, se debe tomar en cuenta que existe una relación con los mecanismos autorreguladores. También pueden producir sustancias que actúan a distancia provocando en el huésped una gran cantidad de signos conocidos como síndromes paraneoplásicos, los cuales comprenden un diverso grupo de anormalidades clínica que se asocian con el cáncer pero que son debidas a acciones no invasivas del tumor (Cadena y Gonzales, 2016).

Ejemplos de algunos tumores y sus síndromes paraneoplásicos.

- Varios tumores: Caquexia, fiebre.
- Sarcoma metastásico: Osteopatía hipertrófica.
- Sarcoma osteogénico: Miastenia gravis.
- Osteosarcoma: Neuropatía periférica.
- Mastocitoma: Eosinofilia, neuropatía periférica, flushing cutánea, úlcera gastroduodenal.
- Tumores pulmonares primarios o metastásicos: Osteopatía hipertrófica.



## **2.17. Aspectos comparativos en medicina**

La mayoría de los procesos cancerígenos tienen una presentación espontánea en perros y gatos, algo muy parecido a en los humanos en términos de características y comportamiento, solo diferenciándose en que es más corto, debido al periodo de vida más reducido de los animales, respecto a las personas (Dobson 2014).

## **2.18. Predisposiciones raciales**

Entre las distintas razas de perros hay notables diferencias que involucran el riesgo de desarrollar algún tipo de cáncer y varios de ellos están bien identificados. Pero al momento faltan muchos estudios epidemiológicos respecto a la incidencia de los diferentes tipos de cáncer y su variación entre razas, en la población canina (Bonnett *et al.*, 2005).

Dentro de la población canina la raza Bóxer es la de mayor riesgo de padecer una neoplasia maligna, seguida por las razas Golden retriever, Cocker spaniel, Dóberman, Dogo, Mastín y Pastor alemán, estas son en presentaciones generales de neoplasias, existen razas con mayores incidencias en tipos tumorales específicos (Torres, 2020).

Algunas razas de perro han sido asociadas a tipos específicos de tumores, como el Boyero (histiocitosis sistémica y maligna) y el Lobero irlandés (osteosarcoma), otros, como el Bóxer, el Golden retriever y el Rottweiler están asociados con un mayor riesgo de tumores en general (Tabori y Malkin, 2008).

Los perros Bóxers, Pugs, Boston Terriers, Bull terriers, Weimaraners, y Labrador retrievers son las razas más predisponentes para desarrollar alguno de los mastocitomas, los cuales pueden ser únicos o multicéntricos. La mayoría de los tumores se presentan en una edad media del animal, donde el sexo no es un factor de presentación (Meuten, 2002).

### 2.18.1. Raza Bóxer

El Bóxer es la raza de perros que con regularidad se asocia con problemas oncológicos según la literatura. El Bóxer presenta la mayor prevalencia en el caso de mastocitoma aunque el pronóstico es favorable comparado con otras razas, si se detecta oportunamente (Soberano, 2016).



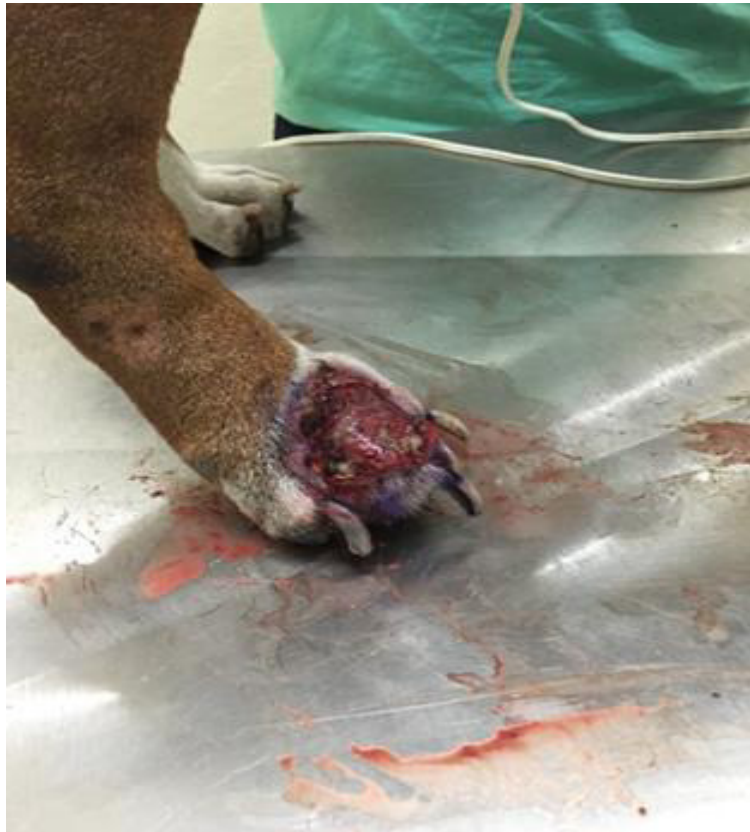**Figura 2.** Imagen de referencia de la raza Bóxer (Fuente: [www.boxer.mx](http://www.boxer.mx))

### III. CASO CLINICO

La formación de médicos veterinarios en la Universidad de Guanajuato exige presentar estancias en unidades productivas, se tuvo la oportunidad de presentar el ejercicio en la Unidad de Enseñanza Veterinaria del Campus de Ciencias Biológico-Agropecuarias (CCBA) de la Universidad Autónoma de Yucatán (UADY). Donde se pudo describir el siguiente caso clínico:

#### 3.1 Historia clínica

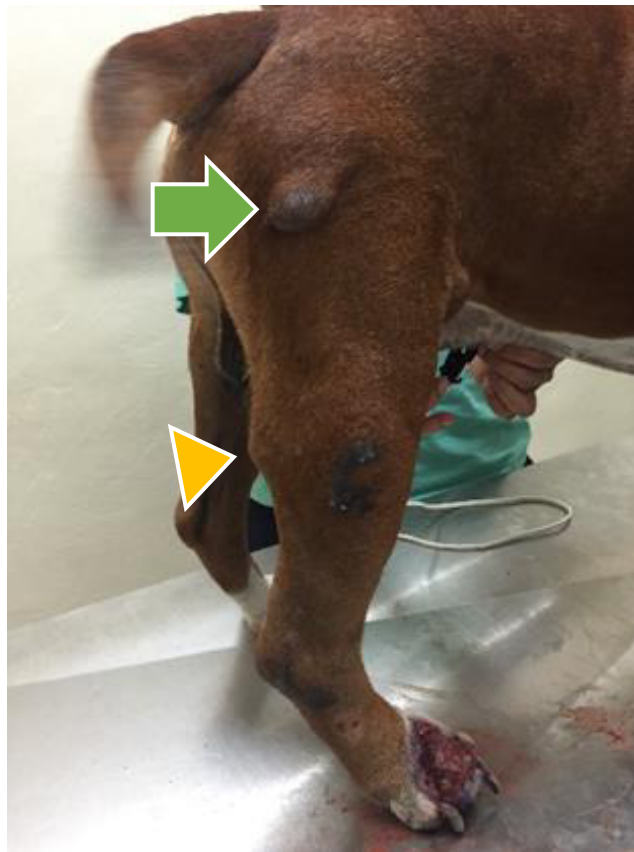
En la clínica antes mencionada se presenta a consulta perro, raza Bóxer, macho entero, aproximadamente siete años, presentaba claudicación grado II del miembro pelviano derecho (MPD) el motivo de consulta fue lesión abierta (úlcer) en el miembro pélvico en la región de las falanges, como se muestra en la Figura 2.



**Figura 3.** Úlcera sangrante en el borde de la masa anormal del miembro pélvico derecho del perro Bóxer (elaboración propia).

### 3.2 Examen físico

Paciente deprimido con claudicación grado II según el autor, presencia de masa subcutánea anormal en la región del bíceps femoral del miembro pelviano derecho aproximadamente 2x1.5x2 cm, encapsulado no desplazable y sin dolor, como se muestra en la Figura 3. úlcera supurativa y sangrante que contorneaba masa anormal de 2.5x3x1.5 cm en la región de las falanges del miembro pélvico derecho, presentaba disnea e intolerancia al ejercicio y a la auscultación se apreció frecuencia respiratoria elevada (taquipnea) con crepitación pulmonar, presencia de linfadenitis en nódulos poplíteo e inguinal derechos, además de contar con fiebre, el calendario de vacunación y desparasitación no estaba vigente. Los parámetros fisiológicos restantes estaban en rangos normales.



**Figura 4.** Masa cutánea (nódulo grande y bien delimitado) con eritema ubicada en la región del músculo bíceps femoral (flecha azul), es igual de notable el linfonódulo poplíteo agrandado (triángulo amarillo).

### **3.3 Lista de problemas**

1. Masa con eritema y alopecia en muslo del miembro pélvico derecho.
2. Masa en falange del miembro pélvico derecho.
3. Úlcera sobre falange en contorno de "la masa".
4. Linfonodos escapulares y poplíteos reactivos.
5. Crepitaciones en pulmones.
6. Intolerancia al ejercicio.
7. Roce de pulmón con compensación cardiaca.
8. Disnea.
9. Claudicación.

### **3.4 Lista maestra**

- I. Masa anormal en falange (1,2,3,4,9)
- II. Masa anormal en músculo bíceps femoral (4,5,6,7,8)

### **3.5 Diagnóstico diferencial**

Neoplasia de origen maligno de tipo cutánea y ósea.

#### **Cutáneas**

- Mastocitoma
- Lipoma
- Adenoma
- Melanoma
- Carcinoma
- Histiocitoma

#### **Óseas**

- Osteosarcoma
- Osteoma
- Condrosarcoma
- Condroma
- Osteoclastoma
- Hemangiosarcoma

- Fibrosarcoma
- \*Osteomielitis (No es neoplasia, pero su afección es muy similar)

### 3.6 Diagnóstico presuntivo

Osteosarcoma y mastocitoma

### 3.7 Plan diagnóstico

- **Citología:** El aspirado con aguja fina permitió tomar algunas células que posteriormente se examinaron al microscopio. Para confirmar las células cancerosas (abundantes mastocitos), lo que indica una masa anormal de origen mastocitoma.
- **Biometría hemática:** Se presentó eritropenia y por consecuente anemia central no regenerativa al contar con bajos índices de eritrocitos, hematocrito y hemoglobina, al igual que los reticulocitos absolutos también se encontraban bajos y por último las plaquetas y la tromboplastina parcial (PPT) se encontraban algo elevadas. La anemia se ha asociado a múltiples tumores (Cartagena, 2011). La anemia se presenta con frecuencia en pacientes oncológicos (Soberano 2016).
- **Bioquímica sanguínea:** La bilirrubina total estaba elevada y el calcio presentaba parámetros por debajo de los normales.

#### 3.7.1 Criterios diagnósticos

En cualquier situación de casos en oncología veterinaria es de gran importancia tomar en cuenta los criterios diagnósticos como: la exploración clínica, el diagnóstico por imagen que identifica la localización de las lesiones y la existencia de metástasis y el diagnóstico citológico e histopatológico que aportan un diagnóstico definitivo en la mayoría de las neoplasias.

#### 3.7.2 Estudio citopatológico:

Se realizó punción con aguja delgada y se tiñeron con hemocolorante rápido (Diff-Quick) las siguientes estructuras: tumor en el muslo del miembro pélvico

derecho y linfonódulo inguinal derecho. Los hallazgos en el tumor fueron concordantes con un mastocitoma con metástasis al linfonódulo.

En el caso del tumor en la falange del miembro pélvico derecho y linfonódulo popíteo derecho los hallazgos del tumor fueron consistentes con un osteosarcoma con metástasis al linfonódulo.

### **3.7.3 Pruebas complementarias:**

El uso de los rayos X con fines médicos paso a revolucionar el diagnóstico y el tratamiento de enfermedades en especies humanas y animales, una actualización de tecnologías que constituye una importante herramienta, tan necesaria como medio de apoyo para llegar a un diagnóstico clínico veterinario (Polanco, 2012).

En el caso de tumores pulmonares diseminados estos de alguna forma pueden ser detectados por radiografías torácicas solo una vez que hayan alcanzado un diámetro entre 0.5 a 1 cm como mínimo, al haber este hallazgo (metástasis pulmonar) nos indicara un peor pronóstico (Lara, 2017).

### **3.7.4. Radiografías**

Las imágenes radiográficas que se solicitaron fueron del miembro afectado a nivel de la falange y del tórax.

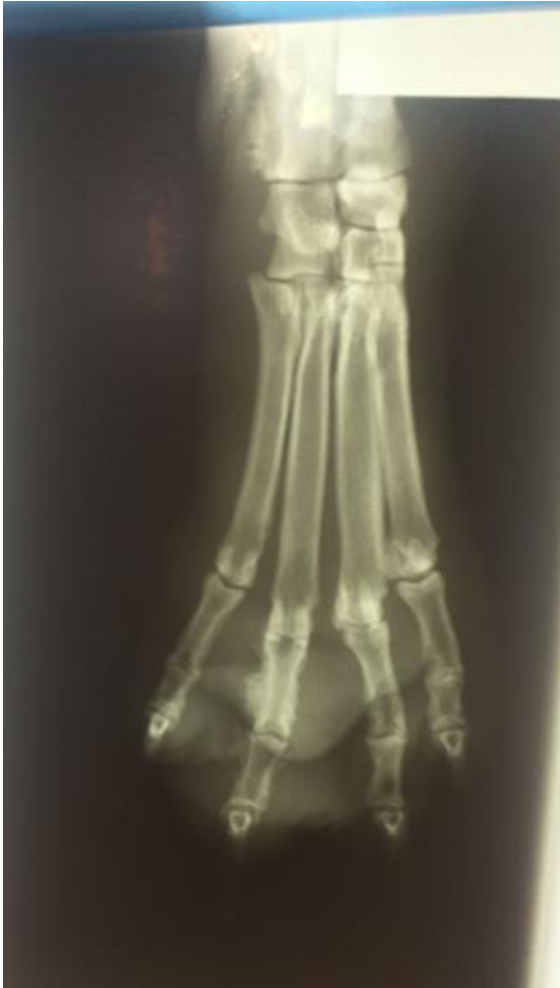## **3.8. Resultados**

**MPD Mediolateral:** En la región del tarso, la falange del 4° metatarsiano se observa con bordes irregulares.

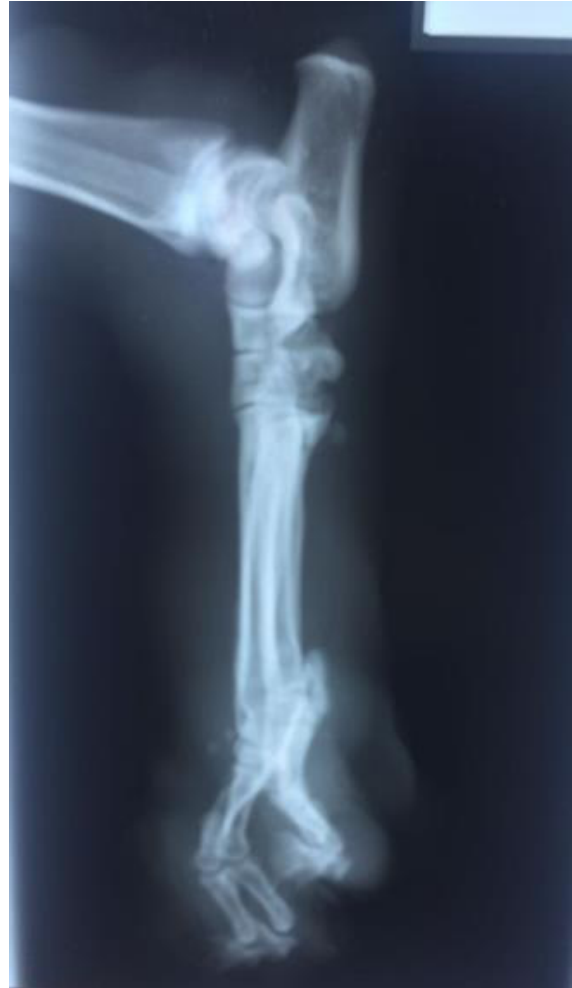**MPD Dorsoplantar:** En la falange proximal del 3° metatarsiano se denota una discontinuidad de la corteza, con neoformación de tejido mineralizado y con extensión de la masa a los tejidos adyacentes.

**Tórax: Laterolateral** – se observan múltiples nódulos radiopacos con densidad de hueso en los campos pulmonares, como se muestran en las Figuras.

## Imágenes radiográficas

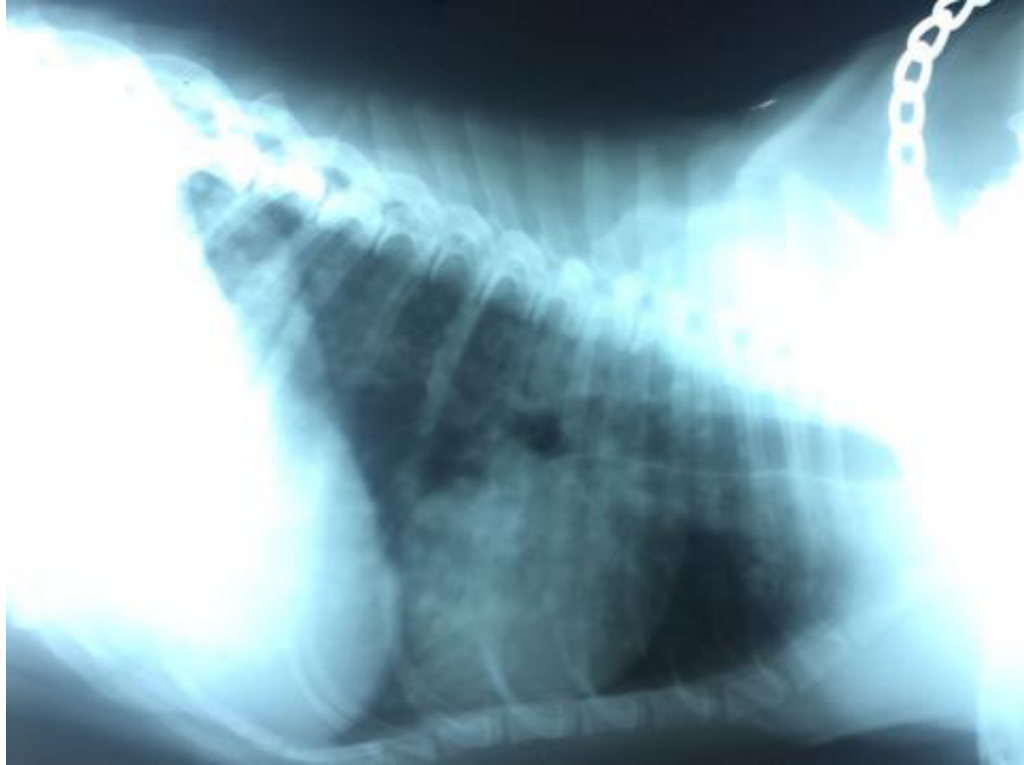

**Figura 5.** Proyección de miembro pélvico derecho: vista dorso plantar.



**Figura 6.** Proyección de miembro pélvico derecho: vista mediolateral.





**Figura 7.** Proyección laterolateral derecha izquierda de tórax, se aprecian los lóbulos pulmonares con múltiples estructuras de tamaño uniforme, al parecer nódulos también llamados “granulomas”, se aprecian de tipo radiopaco con densidad ósea, distribuidos de manera difusa, en el parénquima pulmonar.

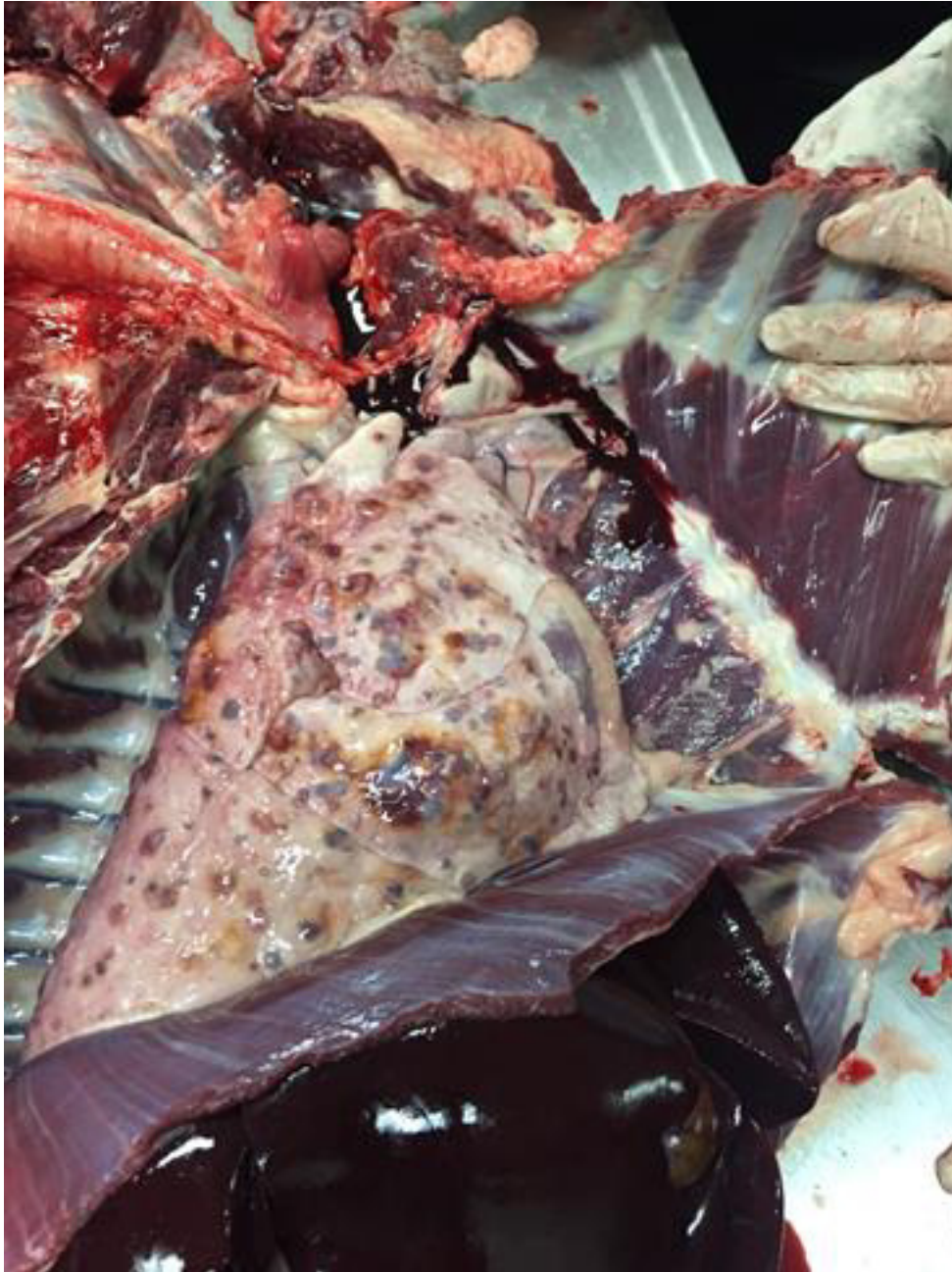
### **3.9. Necropsia**

Dos semanas posteriores por conocer el diagnóstico final del paciente y la condición crítica, esto con base a los análisis clínicos y las imágenes radiográficas, él paciente recibió eutanasia y posteriormente se realizó la necropsia correspondiente y estos fueron los hallazgos que se identificaron:

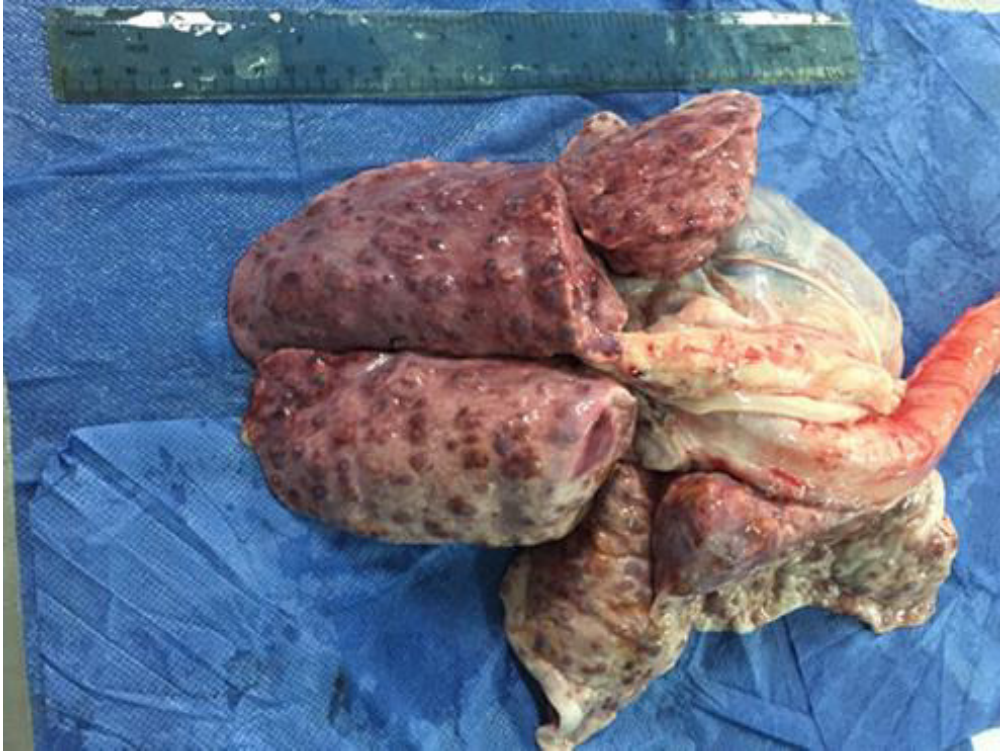#### **3.9.1. Hallazgos macroscópicos**

La eutanasia se realizó con sobredosis de pentobarbital sódico vía intravenosa a dosis de 150 mg/kg. Después se efectuó la necropsia, donde además de los tumores existentes antes mencionados se encontró en el sistema cardiovascular la silueta cardíaca en forma de “D” invertida, esto debido a la

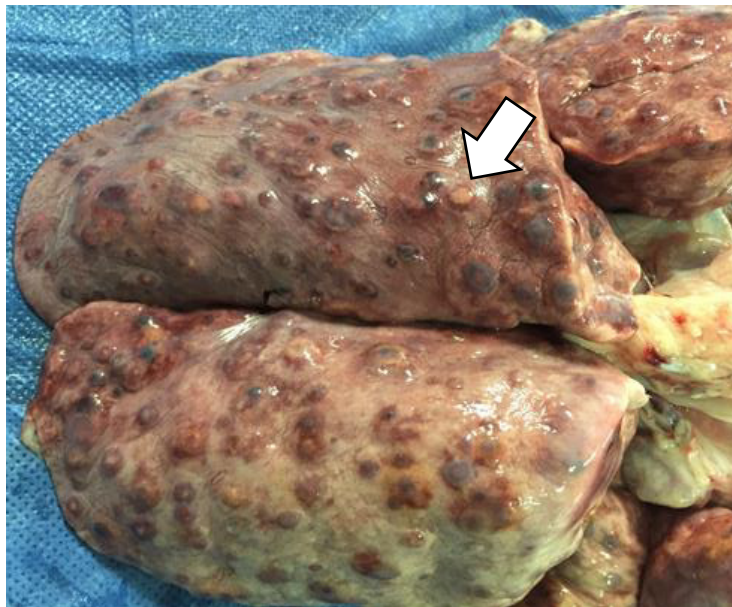
dilatación de la aurícula y ventrículo derecho. En el sistema respiratorio los pulmones mostraron nódulos de color blanco-amarillento claro, firmes de 0.4 a 1.7 cm en grado severo de distribución multifocal coalescente.



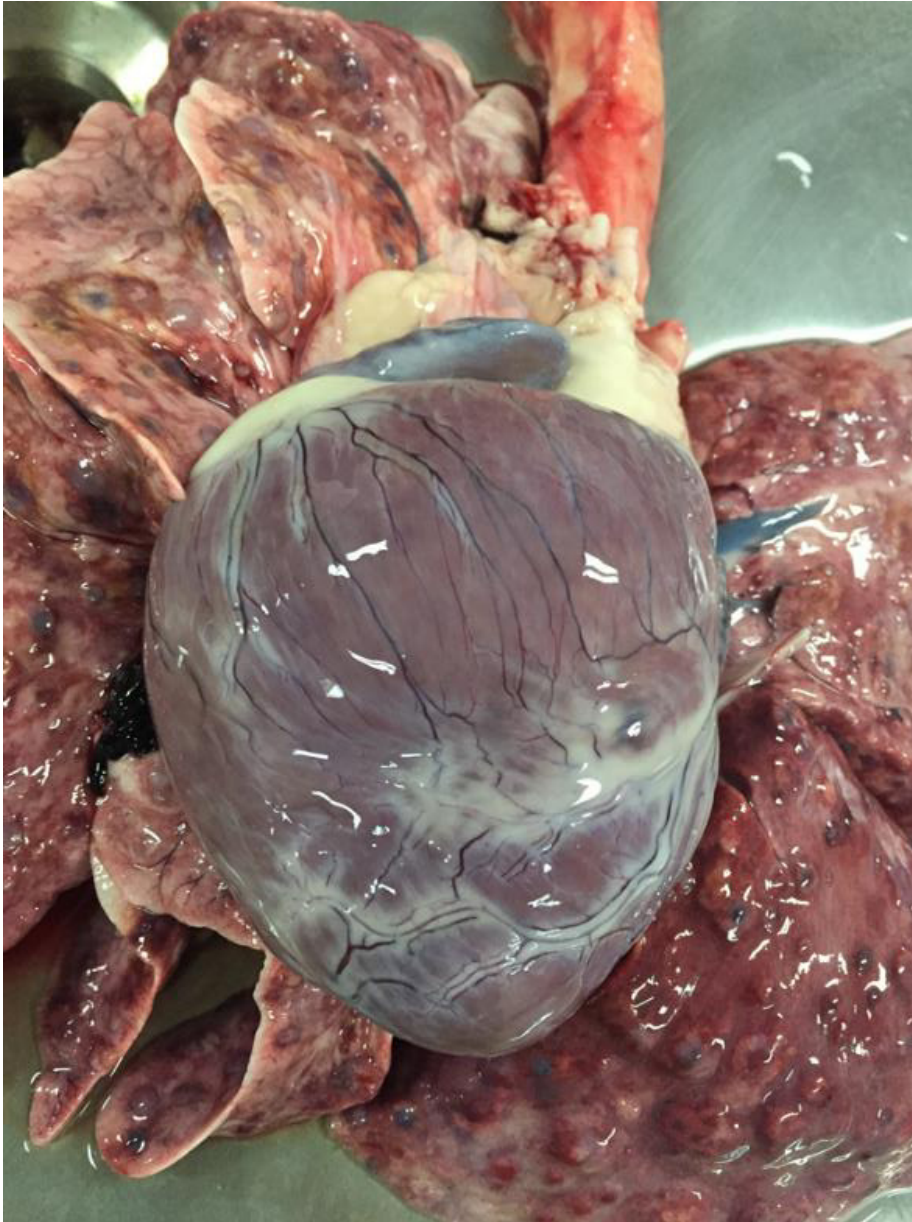
**Figura 8.** A la necropsia en la extracción del sistema respiratorio se confirmó la presencia de “granulomas” formados por millones de células tumorales en el parénquima pulmonar.



**Figura 9.** Sistema cardiorrespiratorio con lesiones aparentes de metástasis.



**Figura 10.** Lóbulos pulmonares multifocales con distribución difusa con calcificación metastásica.



**Figura 11:** Corazón con cardiomegalia derecha debido a una dilatación crónica de la aurícula y ventrículo derecho donde se aprecia ese incremento, conocido comúnmente en patología como signo de la “D invertida”

Existen patologías que pueden ocasionar cardiomegalia derecha y algunas de ellas son: displasia de la válvula tricúspide, patologías respiratorias de vías altas,

defecto del septo-ventricular, hipertensión pulmonar, dirofilariosis y estenosis pulmonar (Sánchez, 2018).

### **3.9.2. Hallazgos microscópicos**

Se encontró una población grande de mastocitos con un número variable de eosinófilos en la masa ubicada en el muslo del miembro pélvico derecho.

Se tomaron muestras para histopatología de los linfonódulos inguinal y popíteos derechos, de los tumores ubicados en la falange, en el músculo del miembro pélvico derecho y en los pulmones.

### **3.10. Diagnóstico morfológico**

En la lesión abierta de la falange coincidió con base en las pruebas realizadas con un osteosarcoma con metástasis al linfonódulo poplíteo y a distancia propicio metástasis en pulmones.

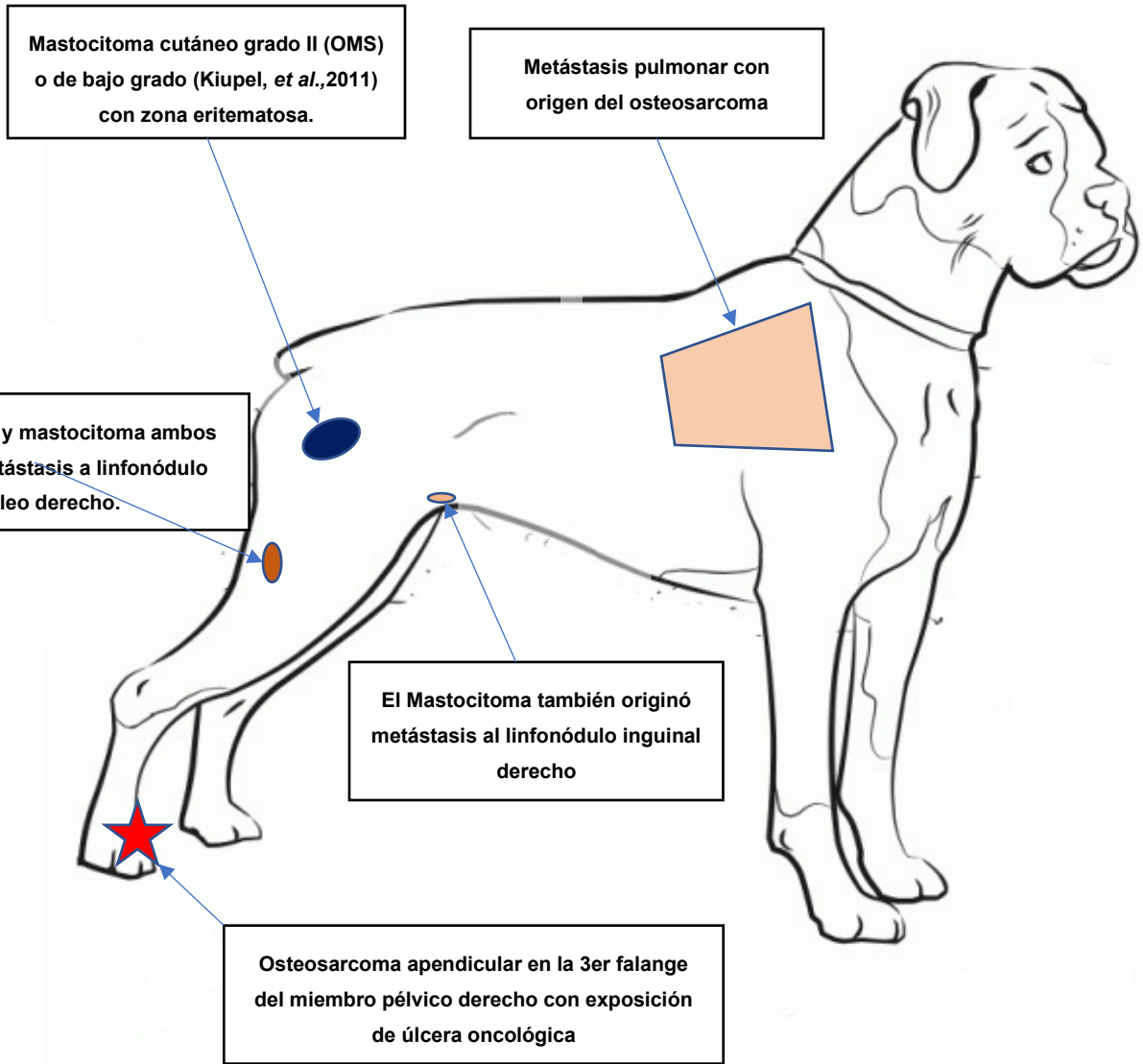
En la neoplasia del muslo del miembro pélvico derecho tomando en cuenta las pruebas efectuadas se concordó con un mastocitoma de bajo grado según la clasificación (Kiupel *et al.* 2016), con metástasis al linfonódulo inguinal derecho.

### **3.11. Diagnóstico final**

Osteosarcoma apendicular en la 3er falange del miembro pélvico derecho con exposición por úlcera oncológica y con metastasis pulmonar con origen del osteosarcoma.

Mastocitoma cutáneo grado II (OMS) o de bajo grado (Kiupel, *et al.*,2011) en el muslo derecho, presentaba una zona eritematosa. El mastocitoma también originó metástasis al linfonódulo inguinal derecho.

Osteosarcoma y mastocitoma ambos generaron metástasis a linfonódulo popíteo derecho.



**Figura 12.** Esquema de las afecciones totales del paciente en el diagnóstico final.

(Elaboración propia)

#### IV. DISCUSIÓN

Como ya se mencionó de acuerdo con (Soberano, 2016) el perro es la especie predilecta de las familias mexicanas con un 86%, de ahí la gran importancia de su estudio en la clínica de pequeñas especies.

Nuestro caso fue un perro raza Bóxer macho entero de 7 años que se presentó a consulta, el motivo fue claudicación por una lesión con presencia de úlcera del miembro pélvico derecho, a nivel de falanges, estos signos son muy similares a lo que describe (Nuñez, 2006) en casos de tumores óseos, los cuales son: dolor, tumefacción, sangrado y claudicación. Al analizar más el caso clínico se encontraron múltiples factores de importancia en clínica veterinaria de pequeñas especies, que coinciden con Dobson. (2014), que identificó las principales enfermedades oncológicas que se presentan en los perros. Estas neoplasias son el osteosarcoma, el cual es la de mayor presentación de tipo óseo y el mastocitoma que es la principal neoplasia de tipo cutáneo, caracterizadas ambas por su malignidad y por la capacidad de generar metástasis, con esto se ha reportado mortalidad en perros en un 25 % por algún proceso neoplásico según el autor antes mencionado, con base en ello radica el interés en la oncología veterinaria.

La mayoría de las neoplasias óseas que se presentan son de tipo maligno (Bocca *et al.*, 2017; Couto *et al.*, 2015), concordante con la clasificación histogenética en este tipo de presentación. Esto también coincide con el osteosarcoma que es el tumor de tejido óseo mas frecuente, con base en los datos de (Nuñez, 2006), asimismo menciona que esta neoplasia de tipo apendicular es la de mayor presentación y que también el osteosarcoma tiene una predilección a desarrollar metástasis pulmonar, según (Khanna *et al.*, 2004) se asocia a los tumores metastásicos como la principal cusa de mortalidad del cáncer del que se originan, reiterando las afecciones mencionadas son modelos muy similares a los que sufrió nuestro paciente. Además de que los linfonodos es el primer sitio en hacer metástasis debido a las neoplasias malignas de acuerdo con (Lara, 2017), que se asimila a la metástasis linfoide por ambos tumores en nuestro estudio.

Los tumores cutáneos son de las neoplasias diagnosticados que se presentan con mayor prevalencia en los animales domésticos (Kahn, 2007). De las neoplasias cutáneas reportadas, el mastocitoma es el que se presenta con mayor frecuencia en perros, respecto a ello (Dos Santos *et al.*, 2018; Hosseini *et al.*, 2014; Kiupel y Camus, 2019) indican un porcentaje promedio de 20% en esta especie, de igual manera esto es concerniente a nuestro trabajo.

La zona anatómica de los animales es importante, de acuerdo con la literatura el caso de osteosarcomas su clasificación puede ser apendicular y axial, donde la presentación axial es predominante con un 75 % en el caso de osteosarcomas (Núñez, 2006), en torno al caso clínico descrito se formó el proceso apendicular lo que coincide con el mayor grado de presentación mencionado por el autor., este se presentó en una extremidad, que también concuerda con un grado alto de presentación. En el caso del mastocitoma (Kiupel y Camus, 2019) mencionan que afecta en mayor proporción los miembros, la ingle y el escroto, también corroborando la zona de afección, que fue en el miembro derecho.

El género no es un factor predisponente de las enfermedades oncológicas, aunque (Ehrhart *et al.*, 2012) si reporta una leve proporción mayor de 1.1-1.5 en machos a 1 en hembras. Mientras que la raza si representa una predisposición a padecer este tipo de patologías, entre ellas se destacan varias razas, siendo el Bóxer la raza con la mayor probabilidad a padecer alguna patología neoplásica en general, según (Meuten, 2002; Torres, 2020; Tabori y Malkin, 2008) (Soberano, 2016) incluso concluye que es la de mayor prevalencia el mastocitoma, esto coincide con el presente caso clínico.

Núñez, (2006) menciona que la edad es un factor importante que tener en cuenta para la presencia de acción en formación con importancia migratoria ya que el tiempo de vida mayor promueve que en algún momento sean perceptible a desarrollar algún tipo de esta enfermedad, con un rango de incidencia que oscila entre los 8 y 10 años según lo cual concuerda con el presente caso clínico, (Bonnett *et al.*, 2005; Cartagena, 2011) por su parte sugieren que en animales geriátricos es la principal causa de muerte con un 18%.



Los mastocitomas metastatizan vía linfática como vía principal (Dobson, 2014) que se relaciona con lo ocurrido en el caso donde la ubicación del mastocitoma era en el muslo y logro metastatizar el linfonódulo poplíteo el más local a su posición, el cual también recibió metástasis del osteosarcoma ubicado en la falange de la misma extremidad y donde la vía principalmente es sanguínea, aunque en este caso por ser tejido linfoide se presume que también fue vía linfática, que es muy rara su presentación, pero igual no sé descarta, en el caso de la metástasis pulmonar se cree que la vía de diseminación fue sanguínea, tomando en cuenta el estudio del mencionado autor y las características de la misma.

Se tiene múltiples variantes que pueden influir para adquirir algún tipo de estas neoplasias, según su etiología, como son: diversos factores internos y externos (Lara, 2017; Juárez, 2017; Dobson, 2014; Mancera, 2009; Ortiz, 2005).

El diagnóstico precoz es de mucho interés, para que, se seleccione el tratamiento adecuado, considerando los factores, para la sugerencias y recomendaciones que se proporcionan al propietario conforme al paciente durante la atención.

**En este caso clínico hay muchos puntos importantes que coinciden con la mayoría de las bibliografías revisadas de acuerdo con las siguientes referencias:**

- **Especie:** Perro - La más predilecta y de mayor presentación de neoplasias.
- **Raza:** Bóxer – La de mayor predisposición racial.
- **Neoplasias:** Malignas, ambas – Son las de mayor frecuencia de su tipo.
- **Neoplasia ósea:** Osteosarcoma – La de mayor presentación de su tejido.
- **Neoplasia cutánea:** Mastocitoma - Las de mayor presentación de su tejido.
- **Metástasis:** Metástasis pulmonar – El órgano de mayor frecuencia.
- **Metástasis:** Metástasis linfática – Es el primer sitio en hacer metástasis.
- **Presentación:** Miembros, ambas – La zona más predilecta de ambas.
- **Edad:** 7 años – Como edad promedio 7-8 y 8 años, con afinidad a geriátricos.
- **Género:** Macho – Con una leve proporción mayor de 1.1-1.5 M a 1 H.
- **Diseminación:** Etiología diversa: Factores externos e internos.

## V. CONCLUSIONES

Los perros son la mascota predilecta en México.

Uno de cada cuatro perros que fallece es debido a algún proceso neoplásico.

La raza Bóxer de todas las razas caninas es la más predisponente a padecer algún tipo de neoplasia.

El osteosarcoma apendicular canino y el mastocitoma cutáneo grado II presentados en nuestro caso, ambos eventos resultaron primarios independientes, ambas enfermedades tumorales son las más comunes (de su tejido: óseo y cutáneo respectivamente) que pueden provocar la muerte en perros debido a los procesos metastásicos originados, al igual que ambos fueron responsables de la metástasis linfática del linfonodulo popiteo derecho, de la metástasis del linfonodulo inguinal derecho estuvo a cargo del mastocitoma y por último la metástasis pulmonar manifestada tuvo su origen en el osteosarcoma de acuerdo a los estudios respectivos.

Lo interesante del caso es la presentación simultanea de 2 tipos de cáncer en un mismo perro y el efecto generado por ambos (las metástasis). También sería importante con base en ello, que se realizaran más estudios sobre casos de cáncer múltiple (de diferente tipo) en caninos, como vendría siendo este presente.

Hace falta más investigaciones para generar tratamientos más específicos y con ello dar un pronóstico más favorable.

## VI. REFERENCIAS

- Bocca, S., Farias, P., Denisa S.P.G. (2017). Tesina. Osteosarcoma: Relevancia de la radiología en el diagnóstico clínico. Buenos Aires. Argentina
- Bonnett, B. N., Egenvall, A., Hedhammar, A., y Olson, P. (2005). Mortality in over 350,000 insured Swedish dogs from 1995-2000: I. Breed-, gender-, age- and cause-specific rates. *Acta veterinaria Scandinavica*, Estocolmo. Suecia.
- Bracho V.G.A. (2011) Oncología. *Revista del colegio de médicos veterinarios del estado de Lara*. Venezuela.
- Cadena, L.J.G y González, D.M.A. (2016). Principales enfermedades neoplásicas en medicina veterinaria en perros y gatos. *Actualidades en medicina veterinaria y zootecnia en México*.
- Cartagena, J.C.A., (2011). Oncología veterinaria. Grupo Asis Biomedica S.L. Zaragoza, España.
- Chang, H.G.S., (2016). Tesis. Frecuencia de neoplasias en caninos de 0 a 5 años, diagnosticados histopatológicamente en el laboratorio de histología, embriología y patología veterinaria de la Facultad de Medicina Veterinaria de la Universidad Nacional Mayor de San Marcos. Periodo 2003-2014. Lima, Perú.
- Couto,G., Yaissle, J. y Marin, L. (2015). Cáncer de hueso en Greyhounds. Ohio. EUA.
- Clemente, V.P. y Naranjo, F.C., (2018). Factores clínicos y patológicos importantes en el pronóstico del mastocitoma canino. Barcelona. España.
- Cunningham, J. y Klein, B. (2006). Fisiología veterinaria. Elsevier Saunders. Barcelona, España:
- Dobson, J.M. (2014). Manual de oncología en pequeños animales. 3ra Edición. Editorial Sastre Molina S. L. Barcelona, España.
- Ehrhart, P.N., Ryan, S.D., y Fan, T.M. (2012). Tumors of the skeletal system. osteosarcoma in dogs. Colorado. EUA.
- Guzmán, B.M. (2006). Tesis. Correlación de diagnóstico histopatológico y citológico de neoplasias cutáneas en perros y gatos. análisis de 50 casos. México
- Hahn, K.A. (2002). Veterinary oncology. Butterworth Heinemann. EUA.

- Henry, C.J y Higginbothan M.L. (2010). Cancer management in small animal practice. 1st Edition. Saunders. Elsevier. Missouri. EUA.
- Hosseini, E., Pedram, B., Bahrami, A. M., Moghaddam, M. H., Javanbakht, J., Ghomi, F. E., Moghaddam, N. J., Koohestani, M., y Shafiee, R. (2014). Cutaneous mast cell tumor (mastocytoma): cyto- histopathological and haematological investigations. Diagnostic pathology. Irán.
- Juárez, L.M.Y. (2017). Tesis. Caracterización de las neoplasias de caninos diagnosticadas en la unidad de patología de la facultad de medicina veterinaria y zootecnia, durante el periodo de 2012 al 2014. Guatemala.
- Kahn, C.M. (2007) MERCK & CO., Manual Merck de veterinaria. 6ta Edición, Editorial Océano. Barcelona. España.
- Khanna, C., Wan X., Bose S., Cassaday R., Olomu O., Mendoza A., Yeung C., Gorlick R., Hewitt S.M., Helman L.J. (2004). The membrane-cytoskeleton linker ezrin is necessary for osteosarcoma metastasis.
- Kiupel, M, Webster JD, Bailey KL, Best S, DeLay J, Detrisac C.J., Fitzgerald S.D., Gamble D., Ginn P.E., Goldschmidt M.H., Hendrick M.J., Howerth E.W., Janovitz E.B., Langohr I., Lenz S.D., Lipscomb T.P., Miller M.A., Misdorp W., Moroff S., Mullaney T.P., Neyens I., O'Toole D., Ramos-Vara J, Scase T.J., Schulman F.Y., Sledge D., Smedley R.C., Smith K., Snyder P.W., Southorn E., Stedman N.L., Steficek B.A., Stromberg P.C., Valli V.E., Weisbrode S.E., Yager J., Heller J. y Milleret R. (2011) Proposal of a 2-tier histologic grading system for canine cutaneous mast cell tumors to more accurately predict biological behavior. EUA.
- Kiupel, M. y Camus M. (2019). Diagnosis and prognosis of canine cutaneous mast cell tumors. Georgia. EUA.
- Lara, M.J., (2017). Tesis: Neoplasias pulmonares primarias más frecuentes en perros. Revisión bibliográfica y reporte de un caso clínico. México.
- Mancera, P.M.Y. (2009). Tesis: Revisión histopatológica de neoplasias pulmonares en perros en la FMVZ de la UNAM de 1989 a 2007. México.
- Meuten, D.J., (2002). Tumors In domestic animals. 4th Edition. Iowa. EUA.

- Moreno, G.L.E., (2012). Tesis: Neoplasias cutáneas comunes en caninos, diagnosticadas por medio de citología (Diff-Quick) en el Hospital Docente Veterinario “César Augusto Guerrero” de la Universidad Nacional de Loja y clínicas veterinarias de la ciudad. Loja, Ecuador.
- Morris, J. y Dobson, J. (2001). Small animal oncology. EUA.
- Núñez, N.V.H. (2006). Tesis: Osteosarcoma en perros. México.
- Oliveira, M.T., Campos M., Lamego L., Magalhaés D., Menezes R., Oliveira R., Patanita F. y Ferreira D.A. (2020). Canine and feline cutaneous mast cell tumor: a comprehensive review of treatments and outcomes. Brasil.
- Owen, L. N., (1980). World Health Organization. Veterinary Public Health Unit & WHO Collaborating Center for Comparative Oncology.. TNM Classification of tumours in domestic animals usado por la OMS.
- Ortiz, M.I.P. (2005). Tesis. Estudio retrospectivo de neoplasias diagnosticadas en el hospital de especies menores de la facultad de medicina veterinaria y zootecnia desde el año 2001 hasta el 2003. Guatemala
- Polanco, C.D.E., (2012). Estudio descriptivo de registros radiográficos de pacientes perros del Hospital Clínico Veterinario de la Universidad de Chile (sede Bilbao), en el periodo enero del año 2005 a diciembre del año 2006. Santiago de Chile. 2012.
- Proschowsky, H.F., Rugberg H., y Ersboll A. K. (2003). Morbidity of purebreed dogs in Denmark. Preventive veterinary medicine. Dinamarca.
- Rios, A. (2008). Mastocitoma canino y felino. El mastocitoma es uno de los tumores cutáneos más frecuentes en el perro y en el gato. Madrid. España.
- Ruiz, R.E. (2017). Actualización en la gradación de los mastocitomas cutáneos caninos. Barcelona. España.
- Sánchez, S.X. (2018). Manual práctico de radiología torácica en pequeños animales, Editorial Servet, Grupo Asís Biomedica S.L. España.
- Dos Santos, H.D., Eunice L.G., Narducci M.L., Alves R.F.B.T.M., De Pádua C.M., Giuliano A., Dantas C.G. y Dobson J. (2018). Evaluation of histological, immunohistochemical, clinical and genetic prognostic factors associated with the response of canine mast cell tumours to glucocorticotherapy. Brasil.

- Soberano, M. (2016). *Oncología para Todos: Como tratar los tumores más frecuentes de perros y gatos en nuestros consultorios*. León, Guanajuato, México:
- Tabori, U. y Malkin D. (2008). Risk stratification in cancer predisposition syndromes: lessons learned from novel molecular developments in Li-Fraumeni syndrome. *Cancer Research*.EUA.
- Torres, G.M., Pino R.D., Zamora M.Y. y Matos R.R.G. (2020). Consideraciones actuales sobre las neoplasias cutáneas en la especie canina. *Revista de Salud Animal*, La Habana. Cuba
- Trigo, T.F. (2011). *Patología sistémica veterinaria*. 5ta Edición. McGraw-Hill Interamericana Editores, S.A. de C.V. D.F. México.
- Vail, D.M. y Withrow, S.J. (2008). *Neoplasias específicas en pequeños animales, tumores de la piel y tejidos subcutáneos*. Ediciones el Profesional. España:
- Villalobos, A. y Kaplan, L. (2007). *Canine and feline geriatric oncology: Honoring the human-animal bond*. Blackwell Publishing Professional. Iowa, EUA.
- Withrow S.J. y MacEwens. (2007). *Small animal clinical oncology*. Saunders. Elsevier. Missouri. EUA.

## VII. ANEXOS

Se muestran las pruebas de Laboratorio obtenidas.

<b>BIOMETRIA HEMATICA DEL PERRO ADULTO</b>			
<b>Referencia</b>	<b>Valor</b>		<b>Rango de</b>
<b>Eritrocitos</b>	<b>4.25</b>		<b>5.5 – 8.5 X10<sup>12</sup> /l</b>
<b>Hematocrito</b>	<b>0.31</b>		<b>0.37 – 0.55 l/l</b>
<b>Hemoglobina</b>	<b>105</b>		<b>120 – 180 g/l</b>
<b>VGM (Volumen Globular Medio)</b>	<b>74.1</b>		<b>60 – 77 fl</b>
<b>CHGM (Concentración de Hemoglobina Globular Media)</b>	<b>33.3</b>		<b>32 – 36 g/Dl</b>
<b>Reticulocitos (Absoluto)</b>	<b>25.5</b>		<b>60 X10<sup>9</sup></b>
<b>IPR (Índice de Producción Reticulocitaria)</b>	<b>0.27</b>		<b>Menor a 2</b>
<b>Plaquetas</b>	<b>529</b>		<b>200 – 500 X10<sup>9</sup> /l</b>
<b>PPT (Tromboplastina Parcial)</b>	<b>88</b>		<b>60 – 80 g/l</b>
	<b>%</b>	<b>Absoluto</b>	
<b>Leucocitos</b>	<b>-</b>	<b>10.1</b>	<b>6-17 X10<sup>9</sup> /l</b>
<b>Linfocitos</b>	<b>14</b>	<b>1.4</b>	<b>1.0 – 4.8 X10<sup>9</sup> /l</b>
<b>Monocitos</b>	<b>10</b>	<b>1.01</b>	<b>0.15 – 1.35 X10<sup>9</sup> /l</b>
<b>Neutrófilos en Banda</b>	<b>0</b>	<b>0</b>	<b>0.03 X10<sup>9</sup> /l</b>
<b>Neutrófilos Segmentados</b>	<b>72</b>	<b>7.2</b>	<b>3.0 – 11.5 X10<sup>9</sup> /l</b>
<b>Eosinófilos</b>	<b>4</b>	<b>0.4</b>	<b>0.1 – 1.2 X10<sup>9</sup> /l</b>
<b>Basófilos</b>	<b>0</b>	<b>0</b>	<b>0 X10<sup>9</sup></b>
<b>Observaciones</b>			
<b>Tabla 1. de Valores y presentaciones del caso.</b>			

<b>BIOQUIMICA SANGUINEA COMPLETA EN PERRO ADULTO</b>		
	<b>Valor</b>	<b>Rango de Referencia</b>
<b>ALT (Alanina Transaminasa)</b>	<b>43</b>	<b>10/65 U/L</b>
<b>AST (Aspartato Aminotransferasa)</b>	<b>37</b>	<b>10/60 U/L</b>
<b>Fosfatasa Alcalina</b>	<b>47</b>	<b>25-150 U/L</b>
<b>Bilirrubina Total</b>	<b>13.6</b>	<b>1.7-10 wmol/L</b>
<b>Bilirrubina Directa</b>	<b>5.1</b>	<b>0.0-5.1 wmol/L</b>
<b>Bilirrubina Indirecta</b>	<b>8.5</b>	<b>0.0-11.9 wmol/L</b>
<b>Albumina</b>	<b>27</b>	<b>25/44 g/L</b>
<b>Globulina</b>	<b>37</b>	<b>23-49 g/L</b>
<b>Relación A/G (Albúmina/Globulina)</b>	<b>0.7</b>	<b>0.46-1.5</b>
<b>Proteínas Totales</b>	<b>64</b>	<b>54-82 g/L</b>
<b>Creatinina</b>	<b>106.8</b>	<b>40-130 wmol/L</b>
<b>Urea</b>	<b>5.4</b>	<b>2.5-7 mmol/L</b>
<b>Nitrógeno Ureico</b>	<b>15.1</b>	<b>7-25 mg/dL</b>
<b>Glucosa</b>	<b>4.0</b>	<b>3.5-6 mmol/L</b>
<b>Calcio</b>	<b>1.9</b>	<b>2-3 mmol/L</b>
<b>Fosforo</b>	<b>1.6</b>	<b>0.8-1.6 mmol/L</b>
<b>Potasio</b>	<b>4.9</b>	<b>3.29-5.58 mmol/L</b>
<b>Sodio</b>	<b>147</b>	<b>140-155 mmol/L</b>
<b>Cloro</b>	<b>112</b>	<b>100-120 U/L</b>
<b>Amilasa</b>	<b>-</b>	<b>200-1200 U/L</b>
<b>Lipasa</b>	<b>-</b>	<b>90-527 U/L</b>
<b>GGT (Gamma Glutamil Transferasa)</b>	<b>10</b>	<b>1.73-13.57 U/L</b>
<b>Colesterol</b>	<b>4.5</b>	<b>2.85-7.76 mmol/L</b>
<b>Trigliceridos</b>	<b>60</b>	<b>10-150 mg/dL</b>

**Tabla 2. de Valores y presentaciones del caso**