

## Urolitiasis obstructiva en ovinos: estudio de caso

Abner Josué Gutiérrez Chávez\*, José Mejía Haro\*, Jaime Jesús Badajoz Martínez\*, Arturo Barceló Acosta\*

### RESUMEN

Un ovino macho de 5 meses de edad fue presentado para su estudio patológico. La historia clínica del animal incluía: postración, dificultad para incorporarse, distensión abdominal severa, pérdida de apetito, estranguria, poliaquiuria y hematuria. A la necropsia se observó la presencia de 8 litros aproximadamente de orina en cavidad abdominal y una membrana fibrino-hemorrágica flotante adherida a la vejiga a nivel de la lesión de ruptura, por una sobre distensión provocada por la presencia obstructiva total de cálculos urinarios localizados en la luz de la uretra a nivel de la flexura sigmoidea del animal. La urolitiasis obstructiva es una patología que se presenta en el 20 % - 30 % de los animales en engorda. Un adecuado balance mineral de la dieta rica en concentrados puede reducir el riesgo de la formación de urolitos.

### ABSTRACT

A 5-months-old, commercial-crossbreed male lamb was remitted to post-mortem study. The clinical history about of animal included: signs of severe abdominal distension, anorexia, poliaquiuria, straguria and prolonged urination posture, urine dribbling and blood-tinged urine. Necropsy revealed ascitis and a hemorrhagic fibrine membrane floating in approximately 8 litres of urine caused by a rupture of the urinary bladder in consequence of a total blockage of urethral lumen by multiple small stones localized in the sigmoid flexure of the animal. Obstructive urolithiasis is a common problem in the fed-flocks affecting between 20 % and 30 % of the animals. A diet with adequate mineral balance could reduce the health risk of formation of urinary stones.

Recibido: 18 de junio de 2010  
Aceptado: 6 de octubre de 2010

### INTRODUCCIÓN

En la cría de ovinos, la urolitiasis es una alteración de importancia económica en los corrales de engorda que resulta por la precipitación de sales y la formación de cálculos urinarios que obstruyen a nivel de la uretra, la salida de la orina, principalmente en animales machos en engorda. Este estudio de caso se tomó con el objetivo de realizar un diagnóstico clínico con el apoyo de alumnos del programa educativo de Medicina Veterinaria y Zootecnia con fines didácticos.

### ETIOLOGÍA

**Palabras clave:**  
cálculos urinarios; ruptura de vejiga; distensión abdominal.

**Keywords:**  
urinary stones; sheep; bladder rupture; abdominal distension.

La formación de cálculos urinarios en los rumiantes es reconocida como de causas multifactoriales (Van Metre *et al.*, 1996). La formación y deposición, en particular de cálculos de estruvita, está asociado con la alimentación con grandes cantidades de concentrados ricos en fósforo, principalmente en animales bajo sistemas intensivos (Gutiérrez *et al.*, 2000; Corbera *et al.*, 2000). Aunado a esto, los concentrados en forma de pellets favorecen la formación

\* Medicina Veterinaria y Zootecnia, Coordinación de Departamento de Agronomía, División Ciencias de la Vida, Campus Irapuato-Salamanca, Universidad de Guanajuato. Correo electrónico: renbaj@yahoo.com.mx

de cálculos, debido a que su presentación provoca la disminución de la producción y flujo de saliva hacia el tracto digestivo, resultando en una disminución en la excreción del fósforo y la consecuente concentración de éste en la orina (Hay, 1990; Van Metre *et al.*, 1996). La composición de los cálculos urinarios son especialmente de apatita (fosfato cálcico) o estruvita (fosfato amónico magnésico hexahidrato), los cuales pueden estar combinados con carbonato cálcico, urato amónico, carbonatos u oxalatos (Smith y Sherman, 1994).

Los cuadros de urolitiasis obstructiva se observan comúnmente en machos jóvenes castrados debido a la falta de desarrollo del lumen uretral de los animales por falta del estímulo de las hormonas andrógenas (Kumar *et al.*, 1982).

### FISIOPATOLOGÍA

La urolitiasis inicia en los riñones, quienes son los encargados de filtrar los desechos metabólicos de la sangre y excretarlos del organismo a través de la orina. Una inadecuada ingestión de agua y una deficiencia en el aporte de vitamina A son algunas características implicadas en el desarrollo de urolitiasis. La reducción en el consumo de agua disminuye directamente el flujo en los túbulos renales e induce la hipersaturación de los minerales solubles causando su precipitación (Van Saun, 2007). La orina es la principal vía para la regulación del estatus mineral y del balance ácido-básico del cuerpo. El pH de la orina y la concentración mineral pueden favorecer la formación de cristales minerales en el riñón o en la vejiga urinaria. Estos cristales también conocidos como urolitos, pueden transitar por la vejiga y alojarse en la uretra, provocando una obstrucción parcial o total del lumen (Van Saun, 2007). La deficiencia de vitamina A puede provocar cambios en las células epiteliales del tracto urinario y causar una descamación acelerada provocando la formación de un agregado orgánico, el cual servirá como núcleo para el crecimiento y cristalización (Kock y Fowler, 1982; Kingston y Stäempfli, 1995).

Existen otros factores que pueden predisponer la formación de cálculos urinarios entre los que destacan:

**Factor anatómico.** En general, los urolitos en los rumiantes frecuentemente se alojan en la parte distal de la flexura sigmoidea o en el proceso uretral (Haven *et al.*, 1993; Rakestraw *et al.*, 1995).

**Factor época del año.** La experiencia clínica en ganado bovino sugiere que la urolitiasis obstructiva ocurre más frecuentemente en épocas donde el agua sea escasa para la ingesta del ganado o en lugares donde el ambiente favorezca la congelación. Se ha

descrito una mayor tasa de prevalencia entre los meses de primavera y verano (abril-septiembre), en comparación con la temporada de otoño-invierno (octubre-marzo) (Ewoldt *et al.*, 2006). Durante un periodo de dos años Nava-López *et al.*, (2006) realizaron un estudio en el cual evaluaron las causas de muerte de ganado ovino en un hato comercial bajo diferentes condiciones climáticas (secas, lluvias y nortes), encontraron una variación en la tasa de mortalidad desde un 14 % hasta un 66 % de casos relacionados con afección del sistema urinario, principalmente por el desarrollo de urolitiasis. Cuando no se atiende el problema puede afectarse todo el aparato urinario, existir retención urinaria y rotura de la vejiga con la consecuente muerte del animal (Angus 2000).

**Factor raza.** Todas las razas y ambos sexos son susceptibles a formar cálculos urinarios, pero sólo se produce el bloqueo en la eliminación de la orina en machos, tanto enteros como castrados. La imposibilidad de orinar lleva a la ruptura de la vejiga y muerte. De acuerdo con las investigaciones realizadas por Ewoldt *et al.*, (2006), menciona que el tamaño de los animales, de acuerdo al grupo genético al que pertenezcan, sobre todo en aquellas razas pigmeas, pueden tener mayor probabilidad de desarrollar una obstrucción uretral por cálculos (Streeter *et al.*, 2002; Fortier *et al.*, 2004). Es importante señalar el efecto negativo sobre el tracto urinario que causa la castración de animales jóvenes, situación que predispone a la presentación de una urolitiasis obstructiva (Fortier *et al.*, 2004; Ewoldt *et al.*, 2006).

### TRATAMIENTO Y PREVENCIÓN

Diversos tratamientos y técnicas quirúrgicas han sido descritos, en los que se incluye la resección del proceso uretral, la uretrotomía perineal, cistotomía, cistotomía percutánea y cistotomía con colocación de sonda (Haven *et al.*, 1993; Rakestraw *et al.*, 1995; Hooper y Taylor, 1995; Van Metre *et al.*, 1996; Streeter *et al.*, 2002; May *et al.*, 2002; Fazili *et al.*, 2010). Sin embargo, en el caso de la amputación del proceso uretral en los pequeños rumiantes, este procedimiento restaura el flujo de orina, pero sólo temporalmente, dado que este problema es reincidente (Haven *et al.*, 1993). La eficacia de las técnicas quirúrgicas empleadas para eliminar la obstrucción del flujo de orina es baja y en algunos casos muy costosa para los propietario, además que al ser un problema de origen metabólico, la formación de los cálculos es recurrente (Pearce *et al.*, 2003; Gill y Sod, 2004; Ewoldt *et al.*, 2006).

Las medidas preventivas para las granjas de alto riesgo deben incluir la adición de cloruro sódico al 3 % - 5 % en la dieta o la suplementación con cloruro amónico a la concentración de 0.5 % - 1 % de la dieta. El cloruro sódico promueve una mayor ingestión de agua por los animales y, por tanto, un mayor flujo urinario que evite la concentración de las sales minerales y su precipitación (Bushman *et al.*, 1968). El cloruro amónico, por otro lado, promueve un incremento de la solubilidad de cristales de fosfato amónico magnésico a través de un descenso del pH urinario. Sin embargo, el descenso de este pH puede ser escaso o, cuando menos, variable (Divers, 1996). Algunos experimentos han concluido que el efecto preventivo del cloruro amónico se debe, en parte, a la diuresis o cloruresis, tal como ocurre con el cloruro sódico (Divers, 1996).

### ESTUDIO DE CASO

Un ovino macho de raza criolla de aproximadamente cinco meses de edad fue remitido a la Coordinación de Medicina Veterinaria y Zootecnia de la División Ciencias de la Vida, localizada en el Campus Irapuato-Salamanca de la Universidad de Guanajuato para su estudio patológico *post mórtem*. El animal pertenecía al grupo experimental de una prueba de comportamiento durante la engorda del grupo de ovinocultores de Salamanca, Guanajuato (figura 1).



Figura 1. Lote de ovinos de engorda (grupo experimental).

El propietario indicó que el animal presentaba dos días antes de su muerte una ligera depresión, postración intermitente, baja de apetito y leve agitación. Posteriormente se observaron restos de sangre en la región ventral del abdomen, principalmente alrededor del prepucio, estranguria y polaquiuria, postración y abdomen distendido. Con base en lo anterior se procedió a realizar el estudio patológico *post mórtem*, el cual

fue aprovechado como práctica didáctica con alumnos de cuarto semestre del Programa Educativo de Medicina Veterinaria y Zootecnia que actualmente cursan la asignatura de Patología Veterinaria I.

### HALLAZGOS A LA NECROPSIA

La inspección externa del animal mostró una moderada distensión del abdomen, un ligero edema subcutáneo en la región ventral del abdomen y prepucio. La mucosa del prepucio y glande presentó un hematoma severo. El cadáver presentaba buen estado de conservación y bajo estado corporal (figura 2).

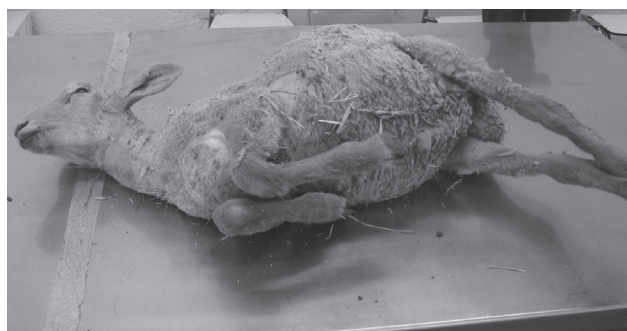

Figura 2. Cadáver de ovino macho en buen estado de conservación (5 meses edad).

A la inspección interna de la cavidad torácica se observó una discreta congestión difusa del parénquima pulmonar. La mucosa de la tráquea, los bronquios, saco pericárdico y corazón se observaron sin cambios aparentes. De la cavidad abdominal se extrajeron aproximadamente 8 litros de un líquido claro, ligeramente amarillento con olor a orina. A nivel de cavidad pélvica se observó flotando en el líquido abdominal una membrana fibrino-sanguinolenta unida en su origen con la vejiga urinaria (figura 3).

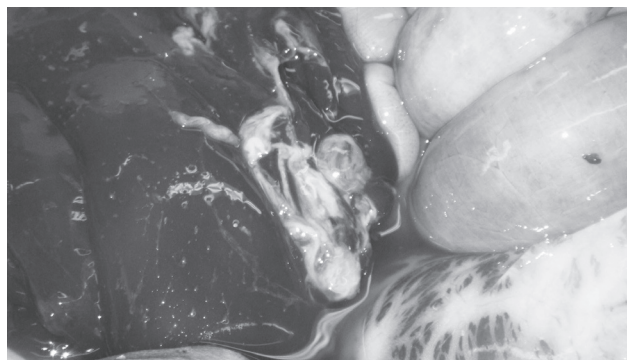


Figura 3. Membrana fibrino-hemorrágica en cavidad abdominal con ascitis.

En el aparato digestivo incluyendo al rumen, retículo, omaso, abomaso y la primera porción del intestino delgado se encontró gran cantidad de arena (figura 4).

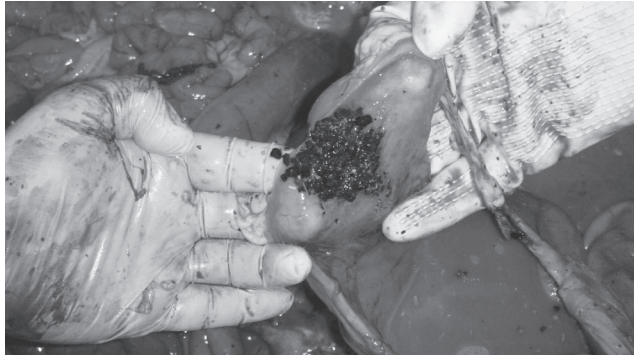

Figura 4. Geosedimentación en abomaso.

Se observó un aumento de tamaño de ambos riñones, los cuales al corte no se distinguía el límite entre el área cortical y la medular. La vejiga urinaria se observó de un tamaño de 6 cm de diámetro de color blanco firme, la cual en el área ventral media se observó una perforación de la pared de aproximadamente 0.5 cm de diámetro con bordes irregulares hemorrágicos que daban origen a la membrana fibrino-sanguinolenta anteriormente descrita. Además, se observaron sufusiones 2 cm - 3 cm en la pared interna dorsal de la vejiga (figura 5). La mucosa de la uretra mostró hemorragias difusas de tamaño variable. A nivel de la flexura sigmoide se observó la deposición de múltiples gránulos minerales que en conjunto formaban un urolito en forma de pellet que provocaba la obstrucción total del lumen de la uretra (figura 6).

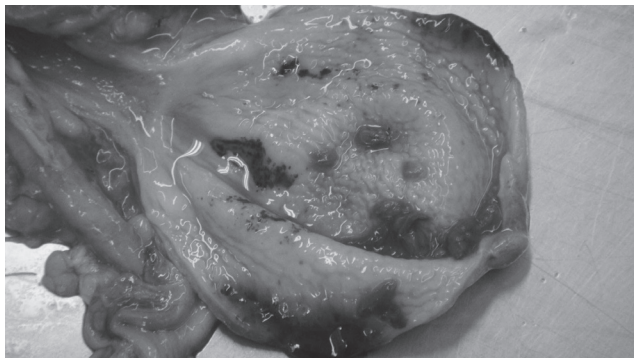


Figura 5. Vejiga urinaria con ruptura y múltiples hemorragias en la mucosa y pared causadas por un aumento de la presión intraluminal por una obstrucción uretral.

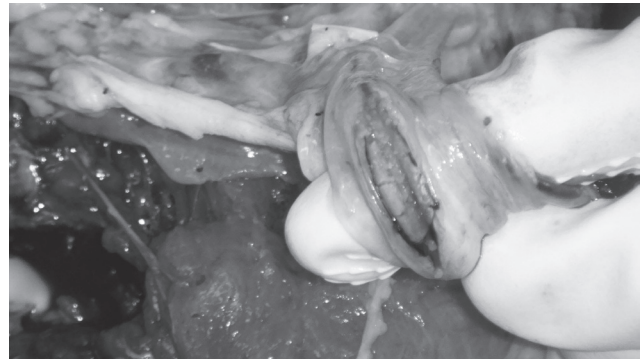

Figura 6. Obstrucción total del lumen uretral por localización en la flexura sigmoide de un pellet formado por cálculos urinarios.

En el área de obstrucción se observó una lesión hemorrágica severa que involucraba tejido esponjoso y cavernoso del pene (figura 7). No se realizó un estudio microscópico, ni se determinó la composición mineral del urolito (figura 8).

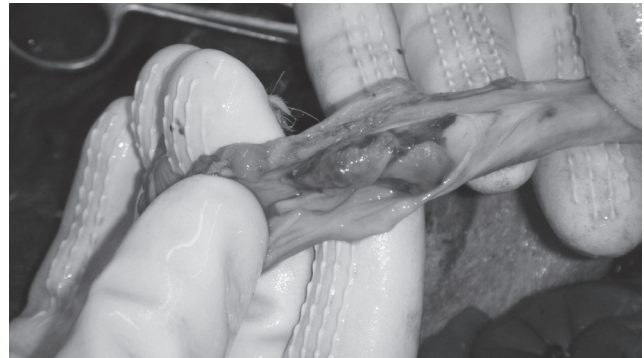


Figura 7. Balanitis hemorrágica con pérdida del proceso uretral por urolitiasis obstructiva.

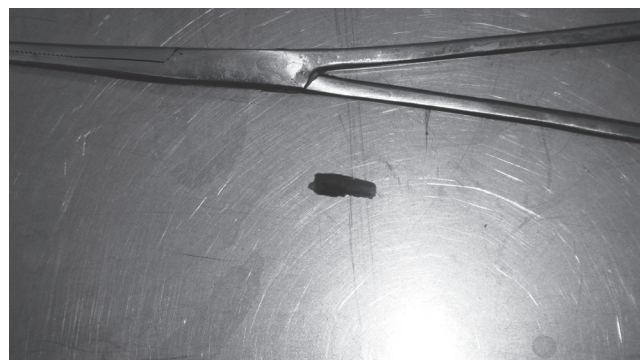


Figura 8. Formación compacta de múltiples cálculos urinarios en el lumen uretral.

## DISCUSIÓN Y CONCLUSIONES

La ruptura de vejiga urinaria es uno de los hallazgos más frecuentes en el estudio *post mórtem* en consecuencia a una obstrucción de vías urinarias. Consecuentemente, la presencia de la orina en la cavidad abdominal provoca el desarrollo de un cuadro de uremia y eventualmente la muerte del animal (Buchholz, 1969). Los signos clínicos asociados con la urolitiasis dependerán del grado de obstrucción y severidad de la reacción de los tejidos adyacentes. La obstrucción o bloqueo puede ser completo, a tal grado que provocará un reflujo de la orina hasta el punto donde la presión a nivel de la vejiga urinaria provoque la ruptura y muerte del animal (Angus, 2000; van Saun, 2007). De acuerdo con un estudio realizado en una llama (McLaughlin y Evans, 1989) y en una alpaca (Dart *et al.*, 1997) se describe la ruptura de la vejiga urinaria secundaria a una obstrucción total de la uretra. Desafortunadamente en más del 95 % de los casos de obstrucción total, el flujo de orina no puede ser restituido y los animales mueren o tienen que ser sacrificados (Van Saun, 2007).

La urolitiasis obstructiva es una alteración de considerable frecuencia en pequeños rumiantes sometidos a programas intensivos de producción, que ocasiona importantes pérdidas económicas a los productores, sobre todo en los corrales de engorda. Algunas investigaciones señalan cifras entre 0.6 % y 4 % de pérdidas en la industria de la carne, por el decomiso de canales y por la mortalidad de corderos en corral, respectivamente (Almeida *et al.*, 2001).

El estudio de la fisiopatología de las diferentes alteraciones de la salud en los animales de producción es de gran importancia, primero para los productores, quienes a través de los resultados de laboratorio podrán implementar en sus unidades de producción medidas correctivas y preventivas que reduzcan la tasa de presentación de enfermedades como lo fue en este caso la urolitiasis; y segundo, el aprovechamiento didáctico por los alumnos de la carrera de Medicina Veterinaria y Zootecnia, quienes se exponen con casos clínicos de campo, lo cual les permite una mejor preparación de tipo integral, en la que se incluyeron aspectos de servicio de diagnóstico a los productores, aplicación de sus conocimientos teóricos, así como el interés por investigar y publicar los resultados del estudio y de esta manera el poder contribuir en el gran reto que tiene la Universidad de Guanajuato al ser una carrera de nueva creación. En conclusión, la urolitiasis obstructiva es una patología que se presenta con frecuencia en los animales en engorda, la cual representa pérdidas económicas considerables para los productores de carne.

Un adecuado balance mineral de la dieta rica en concentrados ofrecida a los animales, así como el asegurar un acceso libre al agua, son aspectos de manejo que pueden reducir significativamente el riesgo de la formación de cálculos urinarios.

## REFERENCIAS

- Almeida, V. L., Espinosa, M. J., Gamboa, V. J. J., Estrada, B. E., Domínguez, C. E. (2001). Diagnóstico de urolitiasis obstructiva en ovinos alimentados en corral. *Memorias Congreso Nacional de Buiatría*, 16-18 de Agosto, Boca del Río, Veracruz (México). AMMVEB, A.C., págs. 1-2.
- Angus, K. W. (2000). Enfermedades del sistema urinario. En: Martín WB, Aitken ID (eds) Parte IX Trastornos metabólicos y minerales. *Enfermedades de la oveja*. Acribia, Zaragoza. Págs. 421-428.
- Buchholz, J. (1969). A method for the drainage of urine from the abdominal cavity of a bull with a rupture bladder. *Can Vet J* 10:148-149.
- Corbera, J. A., Padrón, T. R., Juste, M. C., Doreste, F., Gutiérrez, C. (2000). Urolitiasis por estruvita en el caprino. *Memorias del XXV Patología Animal* 18:411-412.
- Dart, A. J., Dart, C. M., Hodgson, D. R. (1997). Surgical management of a ruptured bladder secondary to a urethral obstruction in an alpaca. *Aust Vet J* 75:793-795.
- Fazili, M. R., Malik, H. U., Bhattacharyya, H. K., Buchoo, B. A., Moulvi, B. A., Makhdoomi, D. M. (2010). Minimally invasive surgical tube cystostomy for treating obstructive urolithiasis in small ruminants with an intact urinary bladder. *Vet Rec* 166:528-531.
- Fortier, L. A., Gregg, A. J., Erb, H. N., Fubini, S.L. (2004). Caprine obstructive urolithiasis: Requirement for 2nd surgical intervention and mortality after percutaneous tube cystostomy, surgical tube cystostomy, or urinary bladder marsupialization. *Vet Surg* 33:661-667.
- Gill, M. S., Sod, G. A. (2004). Bucal mucosal grafo urethroplasty for reversal of a perineal urethrostomy in a goat wether. *Vet Surgery* 33:382-385.
- Gutiérrez, C., Escolar, E., Juste, M. C., Palacios, M. P., Corbera, J. A. (2000). Severe urolithiasis due to trimagnesium orthophosphate calculi in a goat. *Vet Rec* 146:534.
- Haven, M. L., Bowman, K. F., Engelbert, T. A., Blikslager, A. T. (1993). *Surgical management of urolithiasis in small ruminants*. Cornell Vet 83:47-55.
- Haven, M. L., Bowman, K. F., Engelbert, T. A. (1993). *Surgical management of urolithiasis in small ruminants*. Cornell Vet 83:47-55.
- Kumar, R., Kumar, A., Singh, H., Singh, B., Prakash, P. (1982). *Effect of castration on urethra and accessory sex glands in goats*. Indian Vet J 59:304-308.
- May, K. A., Moll, H. D., Wallace, L. M., Pleasant, R. S., Howard, R. D. (1998). Urinary bladder marsupialization for treatment of obstructive urolithiasis in male goats. *Vet Surg* 27:583-588.
- Nava-López, V. M., Oliva-Hernández, J. O., Hinojosa-Cuellar, J. A. (2006). Mortalidad de los ovinos de pelo en tres épocas climáticas en un rebaño comercial en la Chontalpa, Tabasco, México. *Uciencia* 22:119-129.

- Rakestraw, P. C., Fubini, S. L., Gilbert, R. O., Ward, J. O. (1995). Tube cystotomy for treatment of obstructive urolithiasis in small ruminants. *Vet Surg* 24:498-505.
- Stone, W. C., Bjorling, D. E.; Trostle, S. S.; Hanson, P. D. and Markel, M. D. (1997): Prepubic urethrostomy for relief of urethral obstruction in a sheep and a goat. *J Am Vet Med Assoc*, 210:939-941.
- Streeter, R. N., Washburn, K.E., McCauley, C.T. (2002). Percutaneous tube cystostomy and vesicular irrigation for treatment of obstructive urolithiasis in a goat. *J Am Vet Med Assoc* 221:546-549.
- Van Metre, D.C., House, J.K., Smith, B.P., Thurmond, M.C., George, L.W., Angelos, S.M., Fecteau, G. Obstructive urolithiasis in ruminants: surgical management and prevention (1996). *Compend Cont Edu Pract Vet* 18:S275-S289.
- Van Saun, R. J. (2007). Urinary blockage in llamas and alpacas. *Lamalink.com*, 3(8):30-31.
- Wolfe, D. F., Moll, H. D., May, K. A. (1999). Urolithiasis. In: Wolfe DF, Moll HD, editors. *Large animal urogenital surgery*. Williams & Wilkins, Baltimore, págs. 349-360.